UNIVERSIDADE FEDERAL DE PELOTAS
Faculdade de Veterinária
Programa de Pós-Graduação em Veterinária

Dissertação

Patologias do sistema urinário de cães e gatos

Carolina da Fonseca Sapin

Pelotas, 2016

Carolina da Fonseca Sapin

Patologias do sistema urinário de cães e gatos

Dissertação apresentada ao Programa de Pós-Graduação em Veterinária da Faculdade de Veterinária da Universidade Federal de Pelotas, como requisito parcial à obtenção do título de Mestre em Ciências (área de concentração: Sanidade Animal).

Orientadora: Prof.ª Dr.ª Fabiane Borelli Grecco

Pelotas, 2016

Dados de catalogação na fonte:
Ubirajara Buddin Cruz – CRB 10/901
Biblioteca de Ciência & Tecnologia - UFPel

S241p Sapin, Carolina da Fonseca
Patologias do sistema urinário de cães e gatos/ Carolina da Fonseca Sapin. – 71f. : il.– Dissertação (Mestrado). Programa de Pós-Graduação em Veterinária.Área de concentração: Sanidade Animal. Universidade Federal de Pelotas. Faculdade de Veterinária, 2016. – Orientadora Fabiane Borelli Grecco.

1.Medicina veterinária.2.Cães.3.Gatos. 4.nefrite túbulo-intersticial. 5.Trato urinário.6.Metaplasia disontogênica.7.Cistite aguda. I. Grecco, Fabiane Borelli. II.Título.

CD636.08966

Carolina da Fonseca Sapin

Patologias do sistema urinário de cães e gatos

Dissertação aprovada como requisito parcial para obtenção do grau de Mestre em Ciências, Programa de Pós-Graduação em Veterinária, Faculdade de Veterinária, Universidade Federal de Pelotas.

Data da Defesa: 19/02/2016

Banca examinadora:

Prof.ª Dr.ª Fabiane Borelli Grecco (Orientadora)
Doutora em Ciências Veterinárias pela Universidade Federal de Pelotas

Prof.ª Dr.ª Cristina Gevehr Fernandes
Doutora em Patologia pela Universidade Estadual Paulista Júlio de Mesquita Filho

Prof.ª Dr.ª Márcia de Oliveira Nobre
Doutora em Ciências Veterinárias pela Universidade Federal do Rio Grande do Sul

Prof.ª Dr.ª Margarida Buss Raffi
Doutora em Patologia Animal pela Universidade Federal de Santa Maria

Agradecimentos

Agradeço primeiramente aos meus pais, Vera Lúcia e Carlos Sérgio, por todo o amor, carinho, confiança e cumplicidade; por sempre me incentivar a seguir meu próprio caminho; por nunca medirem esforços para que eu alcançasse meus sonhos. A minha avó Alba, por todo o carinho, amor e apoio. Sem vocês eu não seria a metade do que sou hoje.

Ao meu namorado, Adrian Rafael, pelo companheirismo, amor e paciência ao longo desses anos. Obrigada por estar sempre ao meu lado, me apoiando, nos momentos bons e ruins.

A minha orientadora, Prof.ª Fabiane Grecco, por ser além de mestre, uma grande amiga e me dar a oportunidade de ser tua "filha-patológica"; agradeço pela confiança depositada em mim, por toda paciência, dedicação e ensinamentos. A Prof.ª Cristina Fernandes pela oportunidade de participar da família SOVET e pelos conhecimentos transmitidos, muito obrigada.

As minhas amigas e companheiras de plantão, Andressa Piovesan, Luisa Mariano e Mariana Tillmann, pela parceria, amizade e companheirismo em todos os momentos. Por vocês nunca medirem esforços para me auxiliar. As estagiárias Aline Xavier, Jordana Bassi e Luisa Grecco, pela amizade e oportunidade de crescer junto com vocês.

A equipe do Laboratório Regional de Diagnóstico, pelo apoio fornecido.

A todos amigos pelo incentivo e afeto ao longo da minha trajetória. Em especial, Camile Milan, Luciana Araujo, Monique Klusener, Rosimeri Zamboni e Silvana Schiavo, muito obrigada.

À Coordenação de Aperfeiçoamento de Pessoal de Nível Superior (CAPES) pela concessão de bolsa de estudos.

Resumo

SAPIN, Carolina da Fonseca. **Patologias do sistema urinário de cães e gatos.** 2016. 71f. Dissertação (Mestrado em Ciências) - Programa de Pós-Graduação em Veterinária, Faculdade de Veterinária, Universidade Federal de Pelotas, Pelotas, 2016.

Nesta dissertação, abordam-se as patologias do sistema urinário. Os dados referentes a estas enfermidades são relacionados aos casos diagnosticados na região sul do Rio Grande do Sul em um período de 36 anos. Com base nesses achados foram elaborados dois artigos científicos. No primeiro trabalho avaliaram-se todas as lesões do sistema urinário de cães, constantes nos protocolos de necropsia e exames histopatológicos do Laboratório Regional de Diagnóstico da Faculdade de Veterinária da Universidade Federal de Pelotas, no período de 1978 a 2014. Foram encontrados diagnósticos de afecções do sistema estudado em 363 cães, correspondente a 4,04% do total de 8980 diagnósticos realizados no período para a espécie. As lesões renais representaram 93,1%, sendo 309 primárias do rim; dentre as principais lesões estavam a nefrite túbulo-intersticial (142 casos), geralmente associada à 47 casos de Leptospirose. O trato urinário inferior (TUI) representou 6,9% dos casos destacando-se a cistite aguda com 19 casos de um total de 60 lesões do TUI. Neste estudo a insuficiência renal, aguda ou crônica, representou importante *causa mortis* em cães. No segundo artigo descreve-se um diagnóstico anatomo-patológico de metaplasia disontogênica uretral em um felino fêmea, de um mês de idade e sem raça definida. Havia histórico de aumento de volume abdominal desde o nascimento. Ainda apresentava disúria, eliminando a urina apenas por cistocentese, sondagem vesical ou gotejamento. Foi eutanasiado e na necropsia observou-se bexiga aumentada e dilatada, rins diminuídos e ureteres dilatados e tortuosos. Histologicamente havia metaplasia disontogênica da uretra e displasia renal bilateral. Conclui-se nesta dissertação que as principais lesões renais foram a necrose tubular aguda, nefrite túbulo-intersticial, fibroplasia e glomeruloesclerose; e quanto ao TUI sobressaíram-se a cistite aguda, urolitíase, ruptura de bexiga e neoplasias primárias.

Palavras-chave: cão; nefrite túbulo-intersticial; trato urinário; metaplasia disontogênica; cistite aguda

Abstract

SAPIN, Carolina da Fonseca. **Diseases of the urinary tract of cats and dogs.** 2016. 71f. Dissertation (Master degree in Sciences) - Programa de Pós-Graduação em Veterinária, Faculdade de Veterinária, Universidade Federal de Pelotas, Pelotas, 2016.

This thesis addresses the pathologies of the urinary system. The data concerning disorders of the urinary tract are related to cases diagnosed in southern Rio Grande do Sul in a period of 36 years. Based on these findings two papers were written. The first article assessed all the urinary tract lesions of canine, described in the necropsy reports and histopahtological tests from the Regional Laboratory of Diagnosis of the College of Veterinary in the Federal University of Pelotas in the period from 1978 to 2014. From a total of 8980 diagnosis, 363 dogs were found to have affections of the urinary system, which represents 4,04% of diagnosis performed for that period and species. Renal injury accounted for 93.1% of the cases, with 309 being primary kidney lesions; from which the main lesions were the tubulointerstitial nephritis (142 cases) often associated with Leptospirosis (47). Injuries of the lower urinary tract (LUT) accounted for 6.9% of the cases where acute cystitis stands out with 19 cases of a total of 60 LUT injuries. In this study, renal failure, acute or chronic, represented an important cause of death in dogs. The second article describes an anatomo-pathological diagnosis of dysontogenic urethral metaplasia in a female, one month-old, mongrel cat. The animal had history of abdominal enlargement since birth and dysuria, eliminating urine only cystocentesis, urinary catheterization or drip. It was euthanized and in the necropsy was observed enlarged and distended bladder, reduced kidneys and dilated and tortuous ureters. Histologically, it had dysontogenic metaplasia of the urethra and bilateral renal dysplasia. It is concluded in this thesis that the main renal lesions were acute tubular necrosis, tubulointerstitial nephritis, fibroplasia and glomerulosclerosis; and when the LUT is concerned, acute cystitis, urolithiasis, bladder rupture and primary neoplasms stood out.

Keywords: dog; tubulointerstitial nephritis; urinary tract; dysontogenic metaplasia; acute cystitis

Lista de Figuras

Artigo 1

Figura 1 A) Urolith obstructing the renal pelvis; B) Renal infarct; C) Exemplary of *D. renale* in right kidney and hydronephrosis in contralateral kidney; D) Calcification of tubules and glomeruli (10x) H&E; E) Tubulointerstitial nephritis, tubular dilation, acute tubular necrosis (arrows) and glomerulosclerosis (20x) H&E; F) Primitive conjunctive tissue evidenced by Masson's Trichrome (40x)..... 48

Artigo 2

Figura 1 a) Displasia do trato urinário de felino; distensão de bexiga, hidroureter e rins diminuídos; b) Metaplasia disontogênica uretral..... 58

Lista de Tabelas

Revisão de Literatura

Tabela 1 Lesões extrarrenais da uremia..... 31

Artigo 1

Tabela 1 Classification of 685 renal lesions..... 45
Tabela 2 Classification of 60 lesions of lower urinary tract..... 47

Sumário

1 Introdução..... 9
2 Revisão de Literatura..... 10
2.1 Anatomo-fisiologia do sistema urinário..... 10
2.2 Lesões renais..... 11
2.3 Lesões do trato urinário inferior..... 21
2.4 Insuficiência renal e uremia..... 29
3 Artigos..... 32
3.1 Artigo 1..... 32
3.2 Artigo 2..... 49
4 Considerações Finais..... 59
Referências..... 60

1 Introdução

A importância clínico-patológica das lesões do sistema urinário, depende principalmente da extensão e da gravidade das mesmas (POLZIN et al., 2008; LULICH et al., 2008; COWGILL; ELLIOTT, 2008).

Várias lesões renais ou do trato urinário inferior (TUI), em cães e gatos são consideradas achados incidentais de necropsia. No entanto, em grande parte dos casos pode ser considerada a causa da morte ou razão para eutanásia (FIGHERA et al., 2008; TRAPP et al., 2010). Extensas lesões renais (acompanhadas ou não de alterações do TUI) frequentemente estão relacionadas com insuficiência renal aguda ou crônica (POLZIN et al., 2008; LULICH et al., 2008; COWGILL; ELLIOTT, 2008).

Os rins, através de suas funções básicas de excreção, metabolismo, secreção e regulação, tornam-se vulneráveis a uma série de injúrias (MAXIE; NEWMAN, 2007; KHAN, 2015). Como o padrão de resposta do tecido renal é limitado, é possível identificar padrões de resposta às agressões e desfechos que podem ser bem distintos e identificados (como lesões específicas) (NEWMAN et al., 2013). Quando de uma forma prolongada, a doença renal implicará em um desfecho comum, a doença renal crônica com insuficiência renal crônica (NEWMAN et al., 2013). Assim como em outras espécies, em cães e gatos as lesões observadas ao longo do sistema urinário (rins, ureteres, bexiga e uretra) são classificadas principalmente conforme a sua distribuição e etiopatogênese (MAXIE; NEWMAN, 2007; SERAKIDES, 2010; NEWMAN et al., 2013).

Os objetivos desse estudo foram classificar quantitativa e qualitativamente as lesões do trato urinário de cães e gatos necropsiados na área de influência do Laboratório Regional de Diagnóstico (LRD) da Universidade Federal de Pelotas (UFPel) em um período de 36 anos quanto a distribuição anatômica no sistema urinário, possíveis etiologias, características epidemiológicas e seu significado clínico na rotina de diagnóstico. Os resultados obtidos serão apresentados na forma de artigos científicos intitulados "Classificação anatomopatológica e epidemiológica de lesões do trato urinário de cães" e "Metaplasia disontogênica em filhote felino com displasia renal".

2 Revisão de Literatura

Serão aqui abordadas as principais funções e lesões que afetam o sistema urinário de cães e gatos, bem como suas principais causas e consequências.

2.1 Anatomo-fisiologia do sistema urinário

O sistema urinário é composto por rins, ureteres, bexiga e uretra. Os rins dos mamíferos são dispostos em pares no retroperitônio, ventrolaterais e adjacentes aos corpos das vértebras lombares e seus processos transversos correspondentes. Macroscopicamente, o cão e o gato apresentam rins unilobares (ou unipiramidais), recobertos por uma cápsula fibrosa difusa. O parênquima renal é dividido em córtex e medular. O córtex renal é radialmente estriado e de coloração vermelho-marrom, exceto em gatos adultos no qual geralmente é amarelado devido ao conteúdo lipídico das células epiteliais tubulares. A medular por sua vez, apresenta coloração cinza-pálida, possuindo uma papila renal única em felinos e papila fundida semelhante a crista em cães. A medula é subdividida em zona externa (porção próxima ao córtex) e zona interna (região próxima à pelve). As papilas são circundadas por cálices menores que coalescem para formar cálices maiores, que se esvaziam na pelve renal onde a urina é coletada antes de entrar nos ureteres (NEWMAN et. al., 2013).

O rim é o principal órgão envolvido na manutenção de um ambiente extracelular constante no organismo. As funções homeostáticas vitais exercidas por este órgão incluem produção de urina (com o propósito de eliminar os resíduos metabólicos), regulação do equilíbrio ácido-base, função endócrina (eritropoietina, renina, cininas, prostaglandinas e 1,25 di-hidroxicolecalciferol - calcitriol) e manutenção das concentrações de cloreto de sódio e água (REECE, 1996; HOUPT, 1996; NEWMAN et al., 2013). Para uma função renal adequada é necessário um tecido renal normal, adequada perfusão sanguínea e eliminação normal de urina pelo sistema urinário (NEWMAN et al., 2013). O sistema urinário pode ser exposto a estímulos nocivos por ascensão do exterior via uretra, bexiga e ureteres, por via

hematógena e pela exposição de substâncias pré-formadas ou metabolizadas localmente (COWGILL; ELLIOTT, 2008; NEWMAN et al., 2013).

2.2 Lesões renais

2.2.1 Anomalias do desenvolvimento

a) Agenesia

É a falha de desenvolvimento de um ou ambos os rins, em que não há tecido renal reconhecível; o ureter pode estar presente ou ausente. Agenesia unilateral pode não ser percebida durante a vida. Agenesia bilateral é incompatível com a vida e ocorre esporadicamente. Caráter hereditário para agenesia renal foi observado em cães shetland sheepdogs (pastor-de-shetland), doberman pinscher e beagle (MAXIE; NEWMAN, 2007; NEWMAN et al., 2013). A agenesia renal é uma afecção congênita rara na espécie felina, frequentemente associada a uma malformação reprodutiva (SANTOS et al., 2015).

b) Hipoplasia renal

É o desenvolvimento incompleto dos rins, onde poucos néfrons estão presentes ao nascimento (MAXIE; NEWMAN, 2007; NEWMAN et al., 2013).

c) Displasia renal

É uma desorganização do parênquima devido a anormalidade na diferenciação em decorrência da nefrogênese anormal. Pode ser unilateral ou bilateral, envolver grande parte de um rim ou ser somente uma lesão focal (MAXIE; NEWMAN, 2007; HÜNNING et al., 2009). A infecção neonatal de filhotes pelo herpesvírus canino pode causar displasia renal. Em felinos, tem sido reportada em infecções fetais pelo vírus da panleucopenia felina (MAXIE; NEWMAN, 2007; NEWMAN et al., 2013).

d) Rins ectópicos

Nesta anomalia os rins são deslocados de sua localização sublombar devido à migração anormal durante o desenvolvimento fetal. Ocorrem mais frequentemente em cães e estão localizados na cavidade pélvica ou posição inguinal, e usualmente envolvem apenas um rim (MAXIE; NEWMAN, 2007; NEWMAN et al., 2013).

e) Rins fusionados

Resultam da fusão dos pólos craniais direito e esquerdo ou dos pólos caudais direito e esquerdo. A estrutura histológica e a função dos rins fusionados são normais (MAXIE; NEWMAN, 2007; NEWMAN et al., 2013).

f) Cistos renais

Podem ser congênitos ou adquiridos. Cistos renais congênitos podem ocorrer como uma entidade primária ou em casos de displasia renal. Cistos renais adquiridos podem ocorrer como resultado de fibrose intersticial ou outras doenças renais que causem obstrução intratubular. Esses cistos são geralmente pequenos (1 a 2 mm de diâmetro) e ocorrem primeiramente no córtex (MAXIE; NEWMAN, 2007; NEWMAN et al., 2013).

g) Rins policísticos

Esta anomalia ocorre esporadicamente em muitas espécies, mas pode ser herdada como um traço dominante autossômico, denominada doença dos rins policísticos, que ocorre em gatos da raça persas e cães da raça bull terriers (MAXIE; NEWMAN, 2007; NEWMAN et al., 2013).

2.2.2 Lesões glomerulares

a) Glomerulonefrite

Em cães e gatos, ocorre mais comumente a glomerulonefrite imunomediada (MAXIE; NEWMAN, 2007; NEWMAN et al., 2007; GRAUER; DIBARTOLA, 2008). A classificação da apresentação microscópica das glomerulonefrites comumente utilizada em animais domésticos inclui os tipos membranosa (há predomínio de membrana basal espessada), proliferativa (há aumento da celularidade do tufo glomerular), membranoproliferativa (ambas as alterações anteriores estão

presentes) e glomeruloesclerose (aumento da matriz mesangial com obliteração do lúmen capilar e progressiva hialinização glomerular) (MAXIE; NEWMAN, 2007).

As lesões glomerulares mais importantes em cães e gatos incluem as glomerulonefrites por imunocomplexos, as quais ocorrem em associação com infecções persistentes ou outras doenças que apresentem uma antigenemia prolongada, como infecções pelo vírus da leucemia viral felina, peritonite infecciosa felina e vírus da imunodeficiência felina; infecções bacterianas crônicas como a piometra; parasitismo crônico como a dirofilariose; doenças autoimunes como lúpus eritematoso sistêmico e neoplasias. Ainda pode existir caráter hereditário ao desenvolvimento de glomerulonefrite, como o descrito em cães bernese moutain (MAXIE; NEWMAN, 2007).

A glomerulonefrite por imunocomplexos inicia-se pela formação de imunocomplexos solúveis na presença de antígenos e anticorpos equivalentes, ou excesso de antígeno. Com isto ocorre o depósito seletivo nos capilares glomerulares; estímulos à fixação de complemento pela formação de C3a, C5a e C567, que são quimiotáticos para neutrófilos; lesão da membrana basal pela liberação de proteinases pelos neutrófilos, metabólitos de ácido araquidônico e oxidantes; progressão da lesão glomerular através da liberação de moléculas biologicamente ativas do infiltrado de monócitos, nos estágios crônicos da inflamação. Complexos pequenos ou intermediários são mais lesivos, já que complexos maiores são removidos da circulação através da fagocitose pelas células do sistema imune, no fígado e no baço (MAXIE; NEWMAN, 2007; NEWMAN et al., 2013).

b) Glomerulite supurativa

Glomerulite supurativa (nefrite embólica aguda) é o resultado de bacteremia, ocorrendo o alojamento das bactérias nos glomérulos de forma aleatória e em menor grau, nos capilares intersticiais. Ocorre a formação de pequenos abscessos distribuídos pelo córtex renal (NEWMAN, 2007; SERAKIDES, 2010).

c) Amiloidose

Amiloidose é um grupo de desordens em que o amiloide, um material proteináceo homogêneo e hialino é depositado na parede de pequenos vasos sanguíneos e extracelularmente em vários locais, principalmente nos glomérulos

renais e nas paredes de túbulos e vasos sanguíneos (GRAUER; DIBARTOLA, 2008). O amiloide é uma proteína insolúvel, altamente resistente à degradação proteolítica. O tipo mais comum de amiloide que ocorre nos animais domésticos é o secundário ou AA. Como resultado de estimulação antigênica crônica que ocorre em infecções persistentes e condições inflamatórias ou neoplásicas, há a produção excessiva de amiloide AA ou apoproteina AA soroassociada (apoSAA) (SERAKIDES, 2010). É comumente associada com outras doenças, sobre tudo as doenças inflamatórias crônicas ou neoplásicas, uma vez que é produzida em excesso em resposta ao estímulo (SERAKIDES, 2010; NEWMAN et al., 2013).

A deposição de amiloide na maioria dos animais domésticos, ocorre principalmente no glomérulo, embora o interstício medular seja um sítio comum em gatos, principalmente nas raças abissínios. Ainda em cães da raça shar-pei, na forma hereditária de amiloidose, há depósito predominante na camada medular (SONNE et al., 2008). Uma tendência familial é suspeita em gatos siameses, english fox-houn e cães beagle (MAXIE; NEWMAN, 2007). Cães com amiloidose glomerular desenvolvem insuficiência renal progressiva e podem apresentar proteinúria grave (GRAUER; DIBARTOLA, 2008). Em casos de infecção por *Hepatozoon americanum* e *Ehrlichia canis* pode ocorrer glomerulopatia e amiloidose (MAXIE; NEWMAN, 2007).

2.2.3 Lesões túbulo-intersticiais

a) Necrose tubular aguda

A necrose tubular aguda (nefrose), é uma condição reversível onde o processo primário é a degeneração tubular e é importante causa de falha renal. A isquemia e as nefrotoxinas são as principais causas desta lesão (MAXIE; NEWMAN, 2007). Dentre as causas isquêmicas as principais são as obstrutivas como fragmentos de trombos e êmbolos bacterianos, e outros eventos que levam a vasoconstrição e a redução do fluxo sanguíneo. Metais pesados, oxalatos, micotoxinas (citrininas), várias drogas antibacterianas, antifúngicas ou anti-inflamatórias não esteroidais (AINEs) são alguns agentes nefrotóxicos para o cão (COWGILL; ELLIOTT, 2008; SERAKIDES, 2010). Em relação aos felinos, há relatos de intoxicação por acetominofeno (ANVIK, 1984; AARONSON, 1996; ALLEN, 2003), antissépticos como azul de metileno e fenazopiridina (AUGUST, 2011),

aminoglicosídeos (NEWMAN; MAXIE, 2007) e algumas plantas tóxicas ornamentais como o *Lillium* spp. (RUMBEIHA et al., 2004; FITZGERALD, 2010).

Nefrose hemoglobinúrica ou mioglobinúrica ocorre quando há aumento da concentração de hemoglobina ou mioglobina no soro. A lesão tubular ocorre por isquemia ou por toxicidade (MAXIE; NEWMAN, 2007; NEWMAN et al., 2013). Nefrose colêmica é caracterizada por degeneração tubular secundária a concentrações elevadas de bilirrubina no soro (SERAKIDES, 2010).

b) Nefrite túbulo-intersticial

A nefrite túbulo-intersticial pode ser o resultado de septicemias bacterianas e virais, estes agentes inicialmente infectam os túbulos renais, incitando resposta inflamatória no interstício. As bactérias do gênero *Leptospira* são os agentes mais importantes na espécie canina. Os sorovares mais frequentemente encontrados em cães são o *icterohaemorrhagie* (BUENO DE CAMARGO et al., 2006; NEWMAN et al., 2013) e o *canicola* (ORTEGA-PACHECO et al., 2008; NEWMAN et al., 2013). Ainda sorovares como *pommona* (BIRNBAUM et al., 1998; COWGILL; ELLOITT, 2008), *bratislava* (COWGILL; ELLOITT, 2008) e *grippotuphosa* (BIRNBAUM et al., 1998; WILD et al., 2002; COWGILL; ELLIOTT, 2008) também são relatados em cães. *Leptospira* sp. alcança os rins por via hematógena, migra no interstício renal e é encontrada no lúmen tubular, causando nefrite intersticial (MONAHAN et al., 2009). Herpesvírus canino, entre outros agentes virais, também causam nefrite intersticial em alguns casos (OLIVEIRA et al., 2009), porem, a lesão principal é de necrose associada à hemorragia (OLIVEIRA et al., 2009; SERAKIDES, 2010).

Causas de lesões túbulo-intersticiais em cães raramente são estabelecidas. Isto deve-se à relação funcional interdependente entre os componentes do néfron a qual acarreta no desenvolvimento de lesões em porções inicialmente não afetadas pela injúria. Quando a lesão ocorre inicialmente no glomérulo, ocorre redução da perfusão capilar peritubular e desenvolvendo degeneração e necrose dos túbulos. Por fim, o tecido conjuntivo fibroso faz a reparação dos locais afetados (POLZIN et al., 2008).

c) Nefrite granulomatosa

É uma doença túbulo-intersticial que comumente acompanha doenças sistêmicas crônicas, caracterizada pela com formação de granulomas em múltiplos órgãos (NEWMAN et al., 2013). A peritonite infecciosa felina na forma não efusiva, apresenta nefrite piogranulomatosa multifocal, secundária à severa vasculite primária e está relacionada a hipersensibilidade IV (BARKER, 1993; STORTS; MONTGOMERY, 2000; KIPAR et al., 2005). Felinos com hiperlipoproteinemia hereditária apresentam xantogranulomas em vários órgãos, incluindo nos rins. São observados xantogranulomas renais similares em cães com hipotireoidismo (NEWMAN et al., 2013).

No cão, infecção por *Encephalitozoon cuniculi* pode levar à formação de granulomas no córtex renal (LINDSAY et al., 2009). Infecções fúngicas, por algas e bactérias superiores são outras causas de formação de granulomas. Granulomas multifocais são observados nas superfícies subcapsular e de corte do córtex renal dos cães, correspondendo a reação tecidual à migração de larvas de *Toxocara canis* (SERAKIDES, 2010). As larvas podem ser encontradas em vários tecidos como músculo esquelético, rins, encéfalo, esôfago, pâncreas e linfonodos, além do fígado, coração e pulmões, os quais fazem parte do ciclo de vida do parasita (BOWMAN, 2006).

2.2.4 Lesões da pelve renal

a) Pielonefrite

Pielonefrite é a inflamação da pelve e do parênquima renal, usualmente é o resultado da infecção ascendente do trato urinário inferior, ocorrendo secundária à cistite, não implicando numa reação inflamatória progressiva dos ureteres e sim dependendo de um refluxo vesicoureteral que transporta os organismos patogênicos da bexiga até a pelve e mesmo até os túbulos renais. *Escherichia coli*, *Staphylococcus* spp., *Streptococcus* spp., *Proteus* spp., *Klebsiella* sp. e *Pseudomonas aeruginosa* estão entre as bactérias observadas na maioria dos casos desta enfermidade (MAXIE; NEWMAN, 2007; SERAKIDES, 2010). Raramente, a pielonefrite pode ocorrer de forma de infecção descendente, por via hematógena (nefrite embólica) (MAXIE; NEWMAN, 2007; NEWMAN et al., 2013).

b) Hidronefrose

É a dilatação da pelve renal em consequência da obstrução do fluxo de urina e é causada principalmente por um lento ou intermitente aumento na pressão na pelve. O bloqueio ureteral ou uretral por urólitos, inflamação crônica, neoplasia ureteral ou uretral e desordem funcional vesical neurogênica são causas comuns de hidronefrose. Pode ser unilateral (ureteral) ou bilateral (ambos os ureteres, trígono da bexiga ou uretra), conforme a localização da obstrução (HOSGOOD; HEDLUND, 1996). Quando unilateral, a pelve renal pode tornar-se acentuadamente dilatada antes que a lesão seja reconhecida clinicamente. Quando a obstrução é bilateral, ocorre a morte do animal devido a uremia antes que a hidronefrose torne-se acentuada (NEWMAN et al., 2013). A acentuada distensão da bexiga em decorrência da obstrução uretral pode levar a graus variáveis de hidronefrose (HOSGOOD; HEDLUND, 1996).

2.2.5 Lesões parasitárias

a) *Dioctophyma renale*

O parasita *Dioctophyma renale* é um nematódeo que pode acometer o cão (ALENCAR FILHO, 1966; AMATO et al., 1976) e em outras espécies domésticas como gatos, equinos, bovinos e suínos com menor intensidade (DACORSO FILHO et al, 1954; NEVES; MORAES, 1980), além de animais silvestres (BARROS et al., 1990). Há registros do parasitismo em seres humanos (HANJAN et al., 1968; GUTIERREZ et al., 1989; URANO et al., 2001; IGNJATOVIC et al., 2003). Localiza-se geralmente no rim direito, ou livre na cavidade abdominal do hospedeiro. O rim afetado tem o parênquima progressivamente destruído, restando apenas uma cápsula fibrosa ao redor do parasita e um exsudato (KOMMERS et al., 1999; NAKAGAWA et al., 2007; FERREIRA et al., 2009; MILANELO et al., 2009), ainda pode apresentar hipertrofia compensatória do rim contralateral (LEITE et al., 2005).

b) *Pearsonema* (*Capillaria*) *plica*

Embora tenha distribuição mundial, é um parasita pouco observado. Acomete cães (CALLEGARI et al., 2010), gatos (NEWMAN et al., 2013), e raposas (FERNÁNDEZ-AGUILAR, 2010). Este parasita pode ser encontrado na luz da bexiga, nos ureteres e raramente na pelve renal (NEWMAN et al., 2013).

2.2.6 Fibrose renal

É a reposição do parênquima renal por tecido conjuntivo maduro (MAXIE; NEWMAN, 2007). Pode ocorrer como evento primário, mas principalmente como manifestação da fase de cicatrização de uma lesão glomerular ou tubular preexistente. A fibrose renal pode ocorrer secundária a infarto, glomerulonefrite, lesões túbulo-intersticiais ou lesões crônicas da pelve renal (NEWMAN et al., 2013).

O padrão de distribuição da fibrose renal varia conforme o tipo da lesão inicial e sua distribuição. A fibrose secundária à doença glomerular é difusa e primariamente cortical. Quando a fibrose ocorre subsequente à necrose tubular aguda, ela é difusa com um padrão fibrilar. Fibrose secundária à pielonefrite segue o padrão da doença aguda que tem como alvo os pólos do rim. Se a fibrose for secundária à obstrução vascular embólica ou trombótica e ao infarto, a sua distribuição ou extensão será de acordo com a área irrigada pela arteríola correspondente. Um padrão de fibrose caracterizado por difusas fibras espessas, é observado secundariamente à nefrite intersticial crônica e certas nefropatias juvenis progressivas do cão (NEWMAN et al., 2013).

2.2.7 Distúrbios circulatórios

a) Hiperemia e congestão

A hiperemia refere-se a um aumento no fluxo arterial sanguíneo. Já a congestão refere-se a um processo passivo resultante da diminuição ou interrupção do escoamento venoso (WERNER, 2010). Hiperemia renal é um processo ativo usualmente secundário à inflamação renal aguda. Congestão renal pode se desenvolver de forma fisiológica, passiva, secundária ao choque hipovolêmico, secundária à insuficiência cardíaca ou pode ser hipostática (NEWMAN et al., 2013).

b) Hemorragia e trombose

A hemorragia ocorre quando as hemácias se estendem além das paredes dos vasos. Grandes hemorragias renais podem resultar de trauma direto, biópsia renal ou desordens sistêmicas da coagulação como deficiência do fator VIII. Hemorragias subcapsulares e da cortical renal ocorrem em associação com doenças septicêmicas, vasculites, necrose vascular, tromboembolismo e coagulação

intravascular disseminada (CID) (NEWMAN et al., 2013). Em cães neonatos, a infecção pelo herpesvírus canino causa necrose vascular e tubular multifocal e observam-se equimoses na camada cortical renal (OLIVEIRA et al., 2009).

c) Infarto

São áreas de necrose de coagulação que resultam de isquemia local por oclusão vascular e geralmente são devidos a tromboembolismo secundário à endocardite valvar (SPAGNOL et al., 2006; FIGHERA et al., 2007; NEWMAN et al., 2013), trombose mural e êmbolos sépticos (*Staphylococcus aureus*) ou neoplásicos (SERAKIDES, 2010; NEWMAN et al., 2013). Em consequência ao alto volume sanguíneo circulante no rim, o infarto renal por embolia secundário ao tromboembolismo da endocardite vegetativa da válvula aórtica ou mitral, ou endocardite mural, é comum em muitas espécies, principalmente em gatos com trombose atrial esquerda associada com cardiomiopatia (NEWMAN et al., 2013).

d) Necrose da crista medular

Necrose da crista medular é uma resposta da camada medular interna à isquemia. Pode ser uma lesão primária ou secundária. A forma primária, em cães e gatos, ocorre principalmente devido à ingestão acidental ou terapêutica de doses excessivas de drogas (tais como os antiinflamatórios não esteroides – AINEs). Estes fármacos lesam as células intersticiais responsáveis pela síntese de prostaglandinas, causando a redução destas, o que diminui o fluxo sanguíneo normal, levando à isquemia. Quando na forma secundária, a necrose da crista medular renal pode resultar da redução do fluxo sanguíneo no vaso reto devido a compressão deste vaso por fibrose intersticial, pielite, amiloidose, cálculos pélvicos, obstrução do trato urinário inferior e refluxo vesicoureteral. No cão, a amiloidose glomerular pode causar a redução do fluxo sanguíneo proveniente do córtex, contribuindo para a isquemia na camada medular, enquanto no felino, ocorre a amiloidose medular renal intersticial (NEWMAN et al., 2013).

2.2.8 Neoplasias

Os neoplasmas primários do rim são incomuns nos animais domésticos e compreendem 1% de todos neoplasmas caninos e de 1,5 a 2,5% dos neoplasmas em felinos (NEWMAN; MAXIE, 2007). Em cães, aproximadamente 75-90% destes são de origem epitelial (NIELSEN et al., 1990; NEWMAN; MAXIE, 2007). O carcinoma renal é o neoplasma primário do rim mais comum e de maior frequência observado em cães idosos (NIELSEN et al., 1990; NEWMAN et al., 2013). Esta neoplasia é raramente relatada em felinos (NEWMAN; MAXIE, 2007). Uma variante do carcinoma renal é o cistadenocarcinoma que ocorre em conjunto com a dermatofibrose nodular ou com leiomiomas uterinos. Esta síndrome tem caráter hereditário autossômico dominante e é observada quase que exclusivamente na raça pastor alemão (LANGOHR et al., 2002; LINGAAS et al., 2003).

Neoplasmas primários renais benignos como o adenoma e o oncocitoma são considerados raros (BUERGELT; ADJIRI-AWERE, 2000; MEUTEN, 2002; MAXIE; NEWMAN, 2007). Neoplasmas de origem mesenquimal primários do rim são raros e os tipos que podem ocorrer incluem sarcomas indiferenciados, fibromas, fibrossarcomas, hemangiomas, hemangiossarcomas e mais raramente leiomiomas, leiomiossarcomas, lipomas e lipossarcomas (MEUTEN, 2002). Em felinos, os linfossarcomas são a neoplasia renal mais comum e é mais frequente na forma metastática que na primária (NEWMAN; MAXIE, 2007). Neoplasmas de histogênese variada originados em outros órgãos podem metastatizar para o rim (ou são multicêntricos) e geralmente tem distribuição multifocal aleatória (NIELSEN et al., 1990). Com pouca frequência em cães jovens ocorre o nefroblastoma, que é um neoplasma de origem embrionária (NIELSEN et al., 1990; BRYAN et al., 2006; SILVA et al., 2012; NEWMAN et al., 2013). A maior parte dos neoplasmas renais é de origem metastática, por vias hematógena ou linfática ou pode ocorrer invasão tumoral por extensão direta (MAXIE; NEWMAN, 2007).

2.2.9 Presença de inclusões virais

Corpúsculos de inclusão intranucleares são geralmente observados no tufo glomerular do rim de cães infectados pelo adenovírus canino tipo 1 (CAV-1) (INKELMANN et al., 2007; OLIVEIRA et al., 2011). Em cães infectados pelo vírus da

cinomose, corpúsculos de inclusão intracitoplasmáticos são observados no urotélio da pelve renal dentre outras localizações (SILVA et al., 2007; SONNE et al., 2009).

2.3 Lesões do trato urinário inferior (TUI)

2.3.1 Anomalias do desenvolvimento

a) Agenesia e hipoplasia

Agenesia ureteral é a deficiência na formação de um ureter reconhecível. A hipoplasia é a presença de um ureter de diâmetro muito pequeno. Ambas condições são raras (NEWMAN et al., 2013).

b) Ureteres ectópicos

São ureteres que tem sua abertura na uretra, vagina, colo da bexiga, ductos deferentes, próstata e outras glândulas sexuais. Essa anomalia do desenvolvimento ocorre especialmente em cães da raça husky siberiano e os animais afetados geralmente apresentam incontinência urinária. Ureteres ectópicos são mais suscetíveis à obstrução e infecção; histologicamente são normais (NEWMAN et al., 2013).

c) Úraco persistente

É a malformação mais comum da bexiga, e se desenvolve quando o úraco fetal falha em fechar e forma um canal direto entre o ápice da bexiga e o umbigo (SERAKIDES, 2010; NEWMAN et al., 2013).

d) Fístula uretro-retal (ou uretro-vaginal)

Fístula uretro-retal é uma condição incomum em cães que pode ser de origem congênita. A forma adquirida é mais relatada, secundária à urolitíase e abscessos prostáticos (AGUT et al., 2006).

2.3.2 Lesões obstrutivas

a) Urolitíase

Urolitíase é a presença de cálculos (urólitos) nas vias urinárias e está entre as doenças do TUI de maior importância em animais domésticos, especialmente em bovinos, ovinos, cães e gatos. Os urólitos são agregados de solutos urinários precipitados compostos principalmente de minerais misturados com proteínas urinárias e debris proteináceos. Podem se desenvolver em qualquer parte do sistema urinário, desde a pelve renal até a uretra. São frequentemente encontrados no ureter, seguido por qualquer local do TUI, e menos comumente na pelve renal (NEWMAN et al., 2013).

Em cães e gatos, os tipos de urólitos mais comuns são de estruvita e oxalato, sendo encontrados também em cães urólitos de purinas (MAXIE; NEWMAN, 2007). Muitas raças de cães são predispostas à urolitíase, como dálmata, dachshund, cocker spaniel, pequinês, basset hound, poodle, schnauzer e pequenos terriers (LING et al., 1998; SOSNAR et al., 2005; PICAVET et al., 2007; MAXIE; NEWMAN, 2007). Um dos principais danos resultantes da urolitíase é a obstrução urinária que leva à hidronefrose (HOSGOOD; HEDLUND, 1996). Devido à estase urinária causada pela obstrução do fluxo urinário ou devido ao trauma ocasionado pelos urólitos que ocorre na mucosa, pode ocorrer de forma secundária cistite, pois permite a invasão bacteriana da lâmina própria (SHAW; IHLE, 1999; SERAKIDES, 2010).

Existem alguns fatores pré-disponentes para a formação dos urólitos como o pH urinário que favorece a precipitação de solutos. Cálculos de estruvita precipitam em pH alcalino, enquanto cálculos de oxalatos precipitam em pH ácido. Infecções bacterianas do trato urinário inferior também podem predispor à formação de cálculos, como ocorre comumente em cadelas (LING et al., 1998). A síndrome urológica felina (doença do trato urinário inferior de felinos) é o resultado da ocorrência concomitante de inflamação do TUI e presença de urólitos. O principal urólito encontrado é o de estruvita, ocorrendo em animais submetidos à dietas contendo 0,15% a 1% de magnésio (NEWMANN et al., 2013). Esta síndrome ocorre principalmente em felinos jovens a adultos, das raças azul da rússia, himalaia ou persa, em machos castrados e/ou fêmeas castradas (MAXIE; NEWMAN, 2007), sendo também descrito como importante em animais sem raça definida (NEVES et

al., 2011). O componente inflamatório do tampão nos felinos pode ser de origem viral, bacteriana ou fúngica (NEWMAN et al., 2013).

b) Hidroureter e hidrouretra

Hidroureter e hidrouretra referem-se à dilatação do ureter e uretra, respectivamente, e são causados por obstrução do fluxo urinário por bloqueio dos ureteres, bexiga ou uretra por cálculos, inflamação crônica, neoplasma intraluminal, ligadura acidental dos ureteres durante a cirurgia ou aderência pós-cirúrgica. Histologicamente, além do aumento do diâmetro, observa-se a compressão do epitélio de revestimento dessas estruturas (MAXIE; NEWMAN, 2007; NEWMAN et al., 2013).

2.3.3 Anomalias de posição

a) Deslocamento de ureter e uretra

Podem ser causados por inflamação local ou presença de neoplasma, podendo causar obstrução do fluxo urinário. Podem ocorrer ainda secundários à variação de posição da bexiga (MAXIE; NEWMAN, 2007).

b) Torção de bexiga

É incomum e pode ser parcial ou completa (MAXIE; NEWMAN, 2007).

c) Retroflexão dorsal de bexiga

Ocorre em cães machos com tenesmo em resposta ao aumento de volume prostático ou constipação. Formas graves podem ocorrer em cadelas com prolapso de vagina ou em machos idosos com hérnia perineal. Hidronefrose ou ruptura de bexiga podem ser consequências da obstrução ao fluxo urinário (MAXIE; NEWMAN, 2007).

d) Eversão de bexiga (invaginação da bexiga através da uretra)

Ocorre em fêmeas devido à uretra curta e de diâmetro largo. É uma condição comum em grandes animais e rara em pequenos animais (MAXIE; NEWMAN, 2007).

e) Prolapso de bexiga

Em casos de prolapso de bexiga através da vagina observamos a serosa da bexiga, enquanto na eversão é a mucosa que está visível (MAXIE; NEWMAN, 2007).

f) Ruptura de ureter

Ocorre por trauma físico ou por transecção acidental em cirurgia de ovário-histerectomia e raramente em associação ao parto. Trauma ureteral é a causa da formação de urinoma, que é o acúmulo de urina no retroperitônio (MAXIE; NEWMAN, 2007).

g) Pseudocisto perinéfrico

Condição semelhante ao urinoma, no entanto a urina se acumula ao redor do rime é associado a insuficiência renal crônica em gatos (MAXIE; NEWMAN, 2007).

h) Dilatação da bexiga

Pode ocorrer por obstrução local ou por atonia. A parede encontra-se fina e transparente. A bexiga pode se estender até o fígado. A obstrução ocorre por urólitos ou por neoplasmas primários ou metastáticos na luz vesical ou uretral ou nos tecidos adjacentes. A atonia pode ocorrer por alteração neurogênica na micção ou dissinergia do músculo detrusor uretral. Atonia vesical pode ser observada ainda em casos de distocia prolongada em cadelas (MAXIE; NEWMAN, 2007).

i) Hipertrofia da bexiga

Ocorre comumente em cães e menos em outras espécies. É o resultado de obstrução parcial do fluxo urinário que dura por longos períodos (MAXIE; NEWMAN, 2007).

j) Ruptura de bexiga (com uroperitônio)

Ocorre mais frequentemente secundária à urolitíase e com menor frequência pode ocorrer por trauma pélvico ou parto distócico (MAXIE; NEWMAN, 2007). Em consequência da ruptura vesical ocorre o uroperitônio, que é a presença de urina na cavidade peritoneal (MAXIE; NEWMAN, 2007; SERAKIDES, 2010).

k) Pólipos uretrais:

É uma condição incomum em animais domésticos. Esta é uma lesão secundária a trauma da mucosa uretral, incomum em animais domésticos. A cateterização repetida pode ser um fator predisponente (MAXIE; NEWMAN, 2007).

l) Carúnculas uretrais

Esta lesão tem sido descrita em cães e em humanos e é resultado da inflamação crônica da mucosa uretral. Consiste de estruturas glandulares mescladas com infiltrado inflamatório granulomatoso (MAXIE; NEWMAN, 2007).

m) Prolapso uretral

É uma lesão incomum, caracterizada pelo prolapso do revestimento da mucosa da porção distal da uretra pelo orifício uretral externo em cães como o buldogue inglês (LULICH et al., 2008; HUPPES et al., 2011), teckel (HUPPES et al., 2011) e maltês (SANTOS et al., 2003).

2.3.4 Lesões inflamatórias

a) Cistite aguda

A inflamação da bexiga é comum nos animais domésticos. Suas causas são variadas, porém a mais comum em todas as espécies animais é a infecção bacteriana. A predisposição à infecção do TUI ocorre quando há estagnação da urina devido à obstrução, eliminação incompleta durante a micção ou trauma causado por cateterização ou presença de urólitos (NEWMAN et al., 2013). Algumas das bactérias mais frequentemente relacionadas à cistite incluem *Escherichia coli*, *Proteus* sp., *Streptococcus* spp. e *Staphylococcus* spp. Apesar de causas virais serem raras, há relatos de cistite discreta em felinos infectados por herpesvirus (SERAKIDES, 2010; NEWMAN et al., 2013).

b) Cistite crônica

A cistite crônica pode apresentar-se sob três formas variantes conforme o padrão e o tipo de resposta inflamatória. Na variante difusa observa-se mucosa irregularmente avermelhada e espessa. Histologicamente há descamação e acentuado infiltrado mononuclear e alguns poucos neutrófilos na submucosa. Pode-

se observar espessamento da submucosa por tecido conjuntivo e hipertrofia da camada muscular (NEWMAN et al., 2013).

Na variante folicular visualiza-se proliferação linfóide na submucosa, de forma nodular e disseminada (variando de 0,2 a 0,4 cm de diâmetro) (MAXIE; NEWMAN, 2007), de coloração branco-acinzentada (NEWMAN et al., 2013). Esta forma é comum quando a cistite está associada com urolitíase. Microscopicamente há focos linfóides circundados por hiperemia, espessamento da mucosa com infiltrado linfoplasmocítico e fibrose da lâmina própria, e hiperplasia das células caliciformes (NEWMAN et al., 2013).

A variante polipóide é comum em todas as espécies. É observada predominantemente em cadelas e provavelmente se desenvolve em resposta à irritação crônica por urólitos ou infecção bacteriana persistente do trato urinário. Na mucosa há massas únicas ou múltiplas, que tem base larga ou pedunculada, e podem ser ulceradas, microscopicamente cobertas por epitélio hiperplásico com metaplasia das células caliciformes. Histologicamente estas massas são compostas por tecido conjuntivo fibroso e infiltradas por neutrófilos e células mononucleares (TAKIGUCHI; INABA, 2005).

A cistite eosinofílica é uma forma incomum de cistite observada em cães velhos com histórico de urolitíase e é caracterizada histologicamente por proliferação de tecido conjuntivo fibroso e por infiltrados predominantemente eosinofílicos (FUENTEALBA; ILLANES, 2000). Cistite enfisematosa é mais frequentemente associada com diabetes *mellitus* em cães, mas com menos frequência pode ocorrer sem essa condição concomitante (MATSUO et al., 2009). Esta condição também ocorre em cães associada a cistite recorrente crônica, administração de cortisona ou glicosuria primária (LOBETT; GOLDIN, 1998).

c) Cistite micótica

Cistite micótica é vista ocasionalmente em cães imunossuprimidos quando fungos oportunistas como *Candida albicans* ou *Aspergillus* sp., colonizam a mucosa vesical (PRESSLER et al., 2005). A infecção micótica pode ocorrer também secundária à cistite bacteriana crônica, principalmente em animais imunodeprimidos. *Blastomyces* sp. pode produzir lesões no trato urinário inferior no cão. Nesse caso, a bexiga é ulcerada e há proliferação da lâmina própria subjacente (NEWMAN et al., 2007).

d) Cistite tóxica

São raros os casos de cistite tóxica em animais domésticos. No cão e no gato a lesão pode ocorrer por metabólitos tóxicos de ciclofosfamida, fármaco utilizado no tratamento de doenças imunomediadas e neoplásicas (PETERSON et al., 1992; MARIN et al., 1996; NEWMAN et al., 2013).

e) Uretrite e ureterite (incluindo pioureter)

Estas lesões raramente ocorrem isoladas, geralmente são observadas em associação com cistite (NEWMAN et al., 2013).

2.3.5 Distúrbios circulatórios

a) Hemorragia

A hemorragia é o distúrbio circulatório mais importante do TUI. Nos ureteres e uretra a hemorragia está associada com obstrução por cálculos. Hematomas uretrais secundários a trauma pélvico podem predispor à ruptura de bexiga. Hemorragia vesical ocorre nos casos de cistite aguda e também em casos de presença de neoplasmas no TUI (MAXIE; NEWMAN, 2007).

2.3.6 Neoplasmas

As neoplasias do trato urinário inferior ocorrem principalmente na bexiga e são observados mais frequentemente em cães (correspondendo a menos de 1% das neoplasias caninas) e ocasionalmente em gatos. Fatores como a retenção de urina na bexiga e exposição prolongada a carcinógenos aumentam a incidência de tumores de bexiga. As neoplasias de bexiga podem invadir e/ou bloquear os ureteres causando obstrução do fluxo urinário, aumento da pressão ureteral e hidronefrose (MEUTEN, 2002; NEWMAN et al., 2013). Em felinos a ocorrência de tumores primários de bexiga varia de 0,07% a 0,38% de todos os tumores desta espécie (AUGUST, 2011).

Os neoplasmas epiteliais compreendem 80% dos neoplasmas do TUI e incluem papilomas, carcinoma de células transicionais, carcinoma de células escamosas e adenocarcinomas (MEUTEN, 2002; NEWMAN et al., 2013), dos quais grande parte se desenvolve na bexiga de animais velhos (MEUTEN, 2002; MAXIE;

NEWMAN, 2007). Os carcinomas de células transicionais são divididos de acordo com o padrão de crescimento em papilares ou não papilares, e infiltrativos ou não infiltrativos. Conforme o tipo do tumor há grande variação em relação ao prognóstico. Os carcinomas uroteliais (carcinoma de células transicionais) são os mais comuns na bexiga, totalizando 75-90% dos tumores epiteliais nessa localização (MEUTEN, 2002). São relatadas ainda formas variantes como o carcinoma urotelial de células lipídicas e o carcinoma urotelial com infiltrado linfocítico (BORZACCHIELLO et al., 2003).

As neoplasias mesenquimais compreendem a 20% das neoplasias do TUI e aproximadamente 10% dos neoplasmas da bexiga de cães. Os tipos mais frequentes são leiomiomas e leiomiossarcomas, e hemangiomas e hemangiossarcomas. Um tumor incomum que ocorre principalmente em cães, mas é relatado também em gatos e cavalos, é o rabdomiossarcoma, que pode ter origem no músculo esquelético localizado na uretra ou no trígono da bexiga. O rabdomiossarcoma ocorre em cães jovens com menos de dois anos de idade, de raças grandes, particularmente em cães da raça são bernardo (MAXIE; NEWMAN, 2007), e alguns causam osteopatia hipertrófica (acropaquia; doença de Marie), que se resolve após a remoção do tumor (NIELSEN et al., 1990). Ainda há relatos da ocorrência desta neoplasia em cães poodles e cadelas maltês (MAXIE; NEWMAN, 2007). Outros tipos de neoplasmas que podem ocorrer incluem fibromas, fibrossarcomas e linfossarcomas (NEWMAN et al., 2013).

Os neoplasmas primários de uretra são raros (MEUTEN, 2002; SILVA et al., 2005; SANTOS et al., 2007; AUGUST, 2011), podem ocorrer carcinomas de células transicionais e lesões não neoplásicas como as metaplasias e a formação de ninhos de brunn (MEUTEN, 2002).

2.3.7 Presença de inclusões virais

Podem ser observados corpúsculos de inclusão eosinofílicos intracitoplasmáticos no urotélio da mucosa vesical dentre outras localizações em cães infectados pelo vírus da cinomose (SILVA et al., 2007; SONNE et al., 2009).

2.4 Insuficiência renal e uremia

O rim é particularmente suscetível a nefrotoxicidade devido ao elevado fluxo de sangue para esse órgão em relação a sua massa, e a propriedade única do epitélio tubular renal em concentrar a urina e seus componentes, incluindo drogas e produtos químicos (NEWMAN et al., 2013). Diferenças estruturais e funcionais relacionadas com a idade do animal no fluxo sanguíneo renal (FSR) e a taxa de filtração glomerular (TFG) contribuem significativamente para maior suscetibilidade de idosos a resposta nefrotóxica em comparação com recém-nascidos e animais jovens (KHAN et al., 2015).

A falha renal aguda é caracterizada segundo Khan et al. (2015) como falência rápida da taxa de filtração glomerular que pode ocorrer em poucas horas ou semanas, com consequente retenção de produtos nitrogenados causando azotemia pré-renal e danos ao parênquima do órgão. Com a progressão do processo, ocorre a formação de cilindros causando obstrução ao fluxo urinário (azotemia pós-renal). Os danos renais agudos são classificados por Khan et al. (2015), em necrose tubular aguda, nefrites intersticiais e glomerulonefrites.

Em casos de insuficiência renal crônica (IRC)/uremia, os animais podem apresentar glomerulonefrite e glomeruloesclerose concomitantes e esta condição é caracterizada pela formação de um ciclo vicioso que incluí perda progressiva de néfrons e substituição por tecido conjuntivo fibroso. O mecanismo sugerido, apesar de não completamente elucidado, parece envolver hipertensão sistêmica e intra-renal, hiperfiltração glomerular, hipertrofia e/ou atrofia das células tubulares (KHAN et. al, 2015). A fibroplasia ocorre, também, na reparação de infartos e outras lesões necróticas renais (NEWMAN et al, 2013).

A uremia é uma síndrome clínica causada por distúrbios bioquímicos (azotemia) acompanhada de lesões extra-renais. Azotemia é o aumento intravascular de uréia, creatinina e produtos nitrogenados do catabolismo das proteínas (POLZIN et al., 2008). A origem da azotemia pode ser pré-renal, renal ou pós-renal. A azotemia pré-renal resulta de hipovolemia (por hipertensão grave, hemorragia ou queimaduras, por exemplo). A azotemia renal resulta de insuficiência renal devido à lesão no parênquima do órgão (NEWMAN et al., 2013).

A lesão no parênquima renal pode ser originada de doenças infecciosas, imunomediadas, neoplásicas, tóxicas ou degenerativas que afetam o rim. Azotemia pós-renal resulta de obstrução do fluxo urinário causando acúmulo dos produtos de excreção no organismo. A obstrução pode ocorrer secundária à urolitíase ou outras causas que possam reduzir a luz ureteral, vesical ou uretral, as quais incluem neoplasmas primários ou metastáticos do sistema urinário ou dos tecidos adjacentes, aumento de volume prostático (por prostatite ou neoplasma) ou retroflexão vesical (MAXIE; NEWMAN, 2007; COWGILL; ELLIOTT, 2008).

Os principais sinais clínicos observados em cães urêmicos são: apatia, anorexia, hálito com odor amoniacal, vômito, diarreia (DANTAS; KOMMERS, 1997; POLZIN et al., 2008). Em alguns casos os cães podem apresentar hematemese e/ou melena. Menos frequentemente, podemos observar hemorragias, algumas vezes evidenciadas nos locais de venopunção. A anemia é comumente observada em casos de uremia. Os mecanismos que levam à anemia incluem a capacidade reduzida do rim (por IRC) de produzir eritropoietina e redução da meia-vida dos eritrócitos que sofrem a ação das toxinas urêmicas (POLZIN et al., 2008).

As lesões extra-renais de uremia são observadas mais comumente em cães com doença renal crônica do que naqueles com falha renal aguda (DANTAS; KOMMERS, 1997). As principais lesões extra-renais de uremia e os respectivos mecanismos estão listados na Tabela 1.

Após longo período de pesquisas em busca de uma toxina urêmica, nenhuma substância individual pode ser apontada como responsável pela uremia. A síndrome clínica de uremia deve ser, portanto, reconhecida como um problema composto, que envolve todos os sistemas do organismo e reflete em alterações bioquímicas em todos os aspectos de constituição do ambiente interno (ALMERAS; ARGILÉS, 2009).

As toxinas urêmicas causam danos diretos às células endoteliais, o que causa disfunção endotelial. Sob condições fisiológicas as células endoteliais produzem moléculas importantes que agem na manutenção das funções citadas, porém após lesão há comprometimento destas funções. Uma das alterações vasculares que pode ser observada microscopicamente relacionada à uremia é a proliferação das células musculares lisas da túnica média (HOUPT, 1996; MAXIE; NEWMAN, 2007; NEWMAN et al., 2013).

Considerando a classificação adotada para as lesões do trato urinário e os resultados obtidos nessa dissertação, foram redigidos dois artigos relacionados ao tema.

Tabela 1 - Lesões extrarrenais da uremia.

Lesão	**Mecanismo**
Edema pulmonar	Aumento da permeabilidade vascular
Pericardite fibrinosa	Aumento da permeabilidade vascular
Gastrite ulcerativa e hemorrágica	Secreção de amônia e necrose vascular
Estomatite ulcerativa e necrótica	Secreção de amônia e necrose vascular
Trombose aórtica e atrial	Lesão endotelial e subendotelial
Anemia hipoplásica	Aumento da fragilidade eritrocitária e ausência de produção de eritropoietina no rim
Mineralização dos tecidos moles	Alteração do metabolismo de cálcio e fósforo (estômago, pulmão, pleura, rins)
Osteodistrofia fibrosa	Alteração do metabolismo de cálcio e fósforo
Hiperplasia da paratireoide	Alteração do metabolismo de cálcio e fósforo

Fonte: Newman et al. (2013)

3 Artigos

3.1 Artigo 1

Anatomo-pathological and epidemiological analysis of urinary tract lesions in dogs

Carolina da Fonseca Sapin, Luisa Cerqueira Silva-Mariano, Jordana Nunes Bassi, Fabiane Borelli Grecco

Aceito para publicação na revista Ciência Rural

Análise anatomopatológica e epidemiológica de lesões do trato urinário de cães

Anatomo-pathological and epidemiological analysis of urinary tract lesions in dogs

Carolina da Fonseca Sapin[1]; Luisa Cerqueira Silva-Mariano[1]; Jordana Nunes Bassi[1]; Fabiane Borelli Grecco[1*]

RESUMO

Em cães, as doenças do trato urinário são frequentes e podem ser causadas por desordens de etiologia variada. O objetivo deste trabalho foi classificar qualitativa e quantitativamente lesões do trato urinário de 363 cães, as quais foram classificadas de acordo com a distribuição anatômica e etiologia. Os dados foram obtidos em uma revisão de protocolos de 36 anos do LRD/UFPel e corresponderam a 4,04% do total de 8980 diagnósticos realizados no período para a espécie. As lesões renais representaram 93,1%, sendo 309 primárias do rim; dentre as principais lesões esta a nefrite tubulo-intersticial (142 casos), geralmente associada à Leptospirose (47). O trato urinário inferior representou 6,9% dos casos destacando-se cistite aguda (19). Neste estudo a insuficiência renal, aguda ou crônica, representou importante *causa mortis* em cães.

Palavras-chave: cães, trato urinário, rim, nefrite.

ABSTRACT

In dogs, diseases of the urinary tract are common and can be caused by disorders of varied etiology. The objective of this study was to classify qualitatively and quantitatively urinary tract lesions of 363 dogs, which were classified according to its anatomical distribution and etiology. The data was obtained from the revision of 36 years of protocols from the Regional Laboratory of Diagnosis (LRD/UFPel) and it represents 4.04% of

[1] Universidade Federal de Pelotas (UFPel), Setor de Patologia Animal/Laboratório Regional de Diagnóstico/Faculdade de Veterinária, 96010-140 Pelotas, RS, Brasil. E-mail: fabigrecco@ig.com.br. Autor para correspondência.

diagnoses from a total of 8980 for that period and species. Renal injury accounted for 93.1% of the cases, with 309 being primary kidney lesions; from which the main lesions were the tubulointerstitial nephritis (142 cases) often associated with Leptospirosis (47). Injuries of the lower urinary tract accounted for 6.9% of the cases where acute cystitis stands out (19). In this study, renal failure, acute or chronic, represented an important cause of death in dogs.

Key-words: dogs, urinary tract, kidney, nefritis

INTRODUCTION

In dogs, diseases of the urinary tract are common (MAXIE & NEWMAN, 2007) and may be caused by disorders of varied etiology that induce structural and functional changes of the organs and which are diagnosed through its clinical aspects and histopathology (INKELMANN[a] et al., 2012). However, pathological studies of the urinary tract of small animals are rare and are mostly related to conditions of familial kidney disease or specific diseases (RHA et al., 2000). In the veterinary literature, the urinary tract lesions have mainly been classified according to their distribution and etiopathogenesis (NEWMAN et al., 2013), associating them to clinical and epidemiological factors and to the resulting impact of these lesions occurrence (LULICH et al., 2008). Many injuries can be considered incidental necropsy findings (MAXIE & NEWMAN, 2007) but can be the cause of death or reason for euthanasia in this animal species, especially when associated with acute or chronic renal failure (KHAN et al., 2015).

The objective of this study was to classify qualitatively and quantitatively the urinary tract lesions of 363 dogs between 1978-2014 at the Regional Laboratory of Diagnosis (LRD) of the College of Veterinary in the Federal University of Pelotas (UFPel).

MATERIAL AND METHODS

Protocols of biopsies and necropsies between 1978 and 2014 were analyzed and those protocols where the diagnosis involved urinary tract lesions were selected, whether it was in

relation to its anatomical distribution and/or etiology. The lesions were separated and quantified according to its description in the protocols, and were after classified in single and multiple, so the same animal, could have multiple lesions classified. We evaluated the clinical history, epidemiological data (breed, sex and age) and type of urinary tract injury. Concerning the breed, the dogs were classified as pure breed (PB) or mixed breed (MB). Regarding age, the method used was described by FIGHERA et al. (2008) which ranks as puppies (under one year old animals), adults (one to nine years) and elderly (over 9 years). Those lesions were grouped regarding its distribution in the urinary tract as kidney lesions and/or lower urinary tract lesions (LUT) (MAXIE & NEWMAN, 2007; NEWMAN et al, 2013).

Kidney lesions were classified according to the distribution and nature in tubulointerstitial, glomerular, renal pelvis injuries, circulatory disorders, neoplasm, birth defects or kidney fibroplasia. Tubulointerstitial lesions were classified as tubulointerstitial nephritis, granulomatous nephritis, acute tubular necrosis (nephrosis), tubular dilation and presence of bile pigment in the tubular epithelium. Glomerular lesions were divided into: membranoproliferative glomerulonephritis, membranous glomerulonephritis, proliferative glomerulonephritis and glomerulosclerosis. The pelvis injuries were clustered into: pyelonephritis, hydronephrosis and kidney injuries caused by parasites. Circulatory disorders included: infarct, congestion/hyperemia, hemorrhage and edema. Neoplasms were classified as primary or metastatic. In kidney fibroplasia cases of renal fibrosis were allocated. In other lesions were included kidney stones and renal amyloidosis.

In the LUT, the lesions were classified as inflammatory, obstructive, acquired anatomical variations, circulatory disorders, neoplasms and congenital diseases. Inflammatory lesions included acute cystitis and chronic cystitis. The obstructive lesions were divided into urolithiasis and hydroureter. The rupture of the bladder, urethral rupture and urethral stricture were classified as acquired anatomical variations. In the group of circulatory disorders were

considered the cases of bleeding and congestion. Neoplasms were defined as primary or metastatic and congenital diseases were classified as dysplasia, renal cysts and agenesis.

RESULTS

A total of 8980 samples were obtained from dogs, including necropsies, biopsies, and cultures, at the LRD-UFPel between 1978 and 2014; from which 363 indicated the presence of a lesion in the urinary tract, representing 4.04% of the total diagnoses over this time period. Of these, 163 (44.9%) had only single lesions and 200 (55.1%) had multiple lesions. Renal injury was observed in 338 (93.1%) animals and 50 (6.9%) dogs had lesions localized in the lower urinary tract. The renal injury was considered to be primary in 309 of the samples (Figure 1) and secondary in the other 54. Table 1 shows the distribution, morphological diagnosis and frequency of the 685 renal lesions. Tubulointerstitial injuries accounted for a total of 313 of the lesions (45.8%), with acute tubular necrosis predominating (144). Tubular dilation associated with acute tubular necrosis was identified in 18 cases. Tubulointerstitial nephritis associated with leptospirosis was diagnosed in 47 cases.

Glomerular lesions accounted for 21% (144) of renal lesions. Glomerulonephritis (40) was classified according to the histological results: 20 were categorized as membranoproliferative glomerulonephritis, 17 as membranous glomerulonephritis, and three as proliferative glomerulonephritis. Four female animals with glomerulonephritis (three with the membranoproliferative type and one with the proliferative type) had pyometra. Glomerulosclerosis (102) was the most frequently observed glomerular lesion, occurring predominately in cases with chronic renal failure/uremia. Most of the animals had concomitant glomerulonephritis and glomerulosclerosis. Glomerular amyloidosis was also identified in two animals.

Kidney fibroplasia was found in 129 cases (7 were puppies, 70 adults, and 39 elderly), and the lesion was associated with chronic renal failure. Other renal changes observed

included 7 cases of granulomatous nephritis associated with different etiologies. The presence of bile pigment associated with liver failure was also observed in 2 cases. Circulatory disorders were diagnosed in 42 dogs, ranked in decreasing as congestion/hyperemia (19), hemorrhage (13), infarct (9), and edema (1). One case of bleeding was found that had resulted from rupture of the renal artery.

Of a total of 41 injuries of the renal pelvis, parasitism by *Dioctophyma renale* was the most represented with 16 cases, followed by pyelonephritis (14), and hydronephrosis (11). The main cause of hydronephrosis was urolithiasis. In this study, 98.6% of obstructive lesions were caused by uroliths. These were observed in the renal pelvis, often associated with hydronephrosis, hydroureter, and rupture of the bladder and urethra. In cases of renal neoplasia, primary renal carcinoma was the most frequent diagnose (7). A single case of mammary adenocarcinoma with renal metastasis was found in this study. We also identified a case of renal cysts and a case of agenesis associated with urolithiasis.

Results from LUT lesions (60) are shown in Table 2. Inflammatory LUT injuries accounted for 25 (41.7%) cases, 19 had acute cystitis, and five had chronic cystitis and one had acute urethritis. We observed 19 obstructive LUT lesions, of which 18 were urolithiasis and one hydroureter resulting from urolithiasis. Acquired anatomical variations associated with rupture of the bladder (8) or urethra (1), were related to trauma and only one case was found to be caused by urolithiasis. The neoplasms diagnosed were urinary bladder polyp (1), bladder adenoma (1), bladder papilloma (1), bladder papillary infiltrative transitional cell carcinoma (2), and squamous bladder cells carcinoma (1). Only one case of circulatory disorder was recorded which was associated with congestion.

DISCUSSION

The kidney is particularly susceptible to toxicity due to the high blood flow to it in relation to its mass and the unique property of the renal tubular epithelium in the

concentration of urine and its components, including drugs and chemicals (NEWMAN et al., 2013). Structural and functional differences in renal blood flow (RBF) and glomerular filtration rate (GFR) significantly contribute to the increased susceptibility of elderly animals to the nephrotoxic response when compared to younger animals (KHAN, 2015). In this study, approximately 70% of the subjects were aged animals and were affected by a variety of diseases, such as glomerulosclerosis and fibroplasia that had led to chronic renal failure. However, the age of the animals was not a determining factor in the development of acute renal failure but instead represented a 'triggering' event.

According to KHAN et al. (2015), acute renal failure is characterized by rapid failure of the glomerular filtration rate, which can develop in a few hours or over a number of weeks, with a consequent retention of nitrogenous products (pre renal azotemia) causing damage to the parenchyma and eventually the entire organ. With the progression of this process, occurs the formation of cylinders causing obstruction of urinary flow (post-renal azotemia). KHAN et al. (2015) classified acute renal damage that was similar to that described in this study as acute tubular necrosis, interstitial nephritis, and glomerulonephritis. The data concerning the classification of acute tubular necrosis presented in this study were not consistent with the protocols described in KHAN's study. In this work, Leptospirosis was the main cause of interstitial nephritis. TOCHETTO et al. (2012) reported that in 53 cases of leptospirosis, interstitial nephritis was the characterizing lesion of the disease. Colonization of the kidney by bacteria begins in the interstitial capillary tubes and reachs the thin tubule, causing degeneration and concomitant tubular necrosis and an inflammatory response.

Glomerular lesions in this study accounted for 21% (144) of renal lesions, and were the second most frequent group. Glomerular diseases are often associated with membranous proliferative changes that include a significant increase in mesangial cells and basement membrane mesangial substance, thickening of basement membranes and division of the

basement membrane when combined with granular deposits of immunoglobulin (NEWMAN et al., 2013). In this study, four female animals had glomerulonephritis (3 membranoproliferative type and 1 proliferative type) associated with pyometra. Renal changes in cases of pyometra are secondary to glomerulonephritis caused by deposition of immunocomplex containing bacterial endotoxins that alter the response of the renal tubule to antidiuretic hormone (NEWMAN et al, 2013).

Glomerulosclerosis (102) was the most frequently observed form of glomerular injury, occurring mainly in cases of chronic renal failure/uremia. Most of the animals in the study had concomitant glomerulonephritis and glomerulosclerosis. These are key symptoms of chronic kidney disease that is characterized by the formation of a vicious cycle that includes progressive loss of nephrons with replacement by fibrous connective tissue. The mechanism suggested for this, although not yet fully understood, involves systemic hypertension and intra-renal glomerular hyperfiltration, hypertrophy and/or tubular atrophy of cells (KHAN et al., 2015). Cases of glomerulosclerosis identified in this study progressed to renal fibroplasia. Fibroplasia also occurs in the repair infarcts and in other renal necrotic lesions (NEWMAN et al., 2013). Extensive glomerular amyloidosis leads to a reduction in the efficiency of the glomeruli, proteinuria, and kidney failure in dogs; there is a high incidence of thrombosis of the pulmonary arteries in affected animals (NEWMAN et al., 2013). Although NEWMAN noted an increase in the frequency of pulmonary thrombosis this was not observed in the two cases of glomerular amyloidosis reported in this study.

Dioctophyma renale infection was found in 16 animals. Most animals parasitized by this nematode were mixed breed and wandering animals, this can be explained by the indiscriminate eating habits of these animals (KOMMERS et al., 1999), in addition to direct contact with contaminated water. In this study, renal changes observed in parasitized animals were characterized by bone metaplasia in the renal capsule and the presence of bioperculated

eggs in the lung parenchyma. These had a rough and thick bark-like appearance and had elicited no tissue response suggesting an erratic migration of the parasite.

Obstructive changes caused by uroliths can occur anywhere in the urinary tract, including the pelvic urinary bladder (INKELMANN[b] et al, 2012). In our study, male dogs were the most likely to be affected because they have a longer and thinner urethra (NEWMAN et al., 2013). One of the most common causes of the development of calculi is an imbalanced diet (MONFERDINI & OLIVEIRA, 2009). In the present work, most dogs affected by uroliths were identified in the period between 1978-1989, when it was more common to feed dogs with home cooked food that did not have a proper balance of calcium and phosphate.

Primary urinary tract neoplasms occur infrequently in dogs. Primary renal tumors are rare and comprise about 1% of all tumors in dogs (NEWMAN et al., 2013). The animals in this study affected by primary metastatic renal tumors were more than five years of age, a finding consistent with the findings of KOBAYASHI et al. (2008). For renal neoplasms, primary renal carcinoma was the most frequent diagnose. Only one mammary adenocarcinoma case with renal metastasis was observed in this study. In other reports metastatic tumors were the most common (INKELLMAN et al., 2011).

Abnormalities in urinary tract development are rare in dogs (HUNNING et al, 2009; NEWMAN et al, 2013). In this paper, these cases represented 1.2% of renal lesions. We found two cases of renal dysplasia that were characterized as progressive juvenile nephropathy; one Shar Pei and one Shih Tzu, one year and a half, and eight months old respectively. Renal dysplasia is a congenital disease characterized by disruption of the renal parenchyma due to abnormalities in nephrogenesis, with development of structures inappropriate to the animal's stage of development (PICUTT & LEWIS, 1987). The case of

renal agenesis described here resulted in the death of the animal, as it was associated with urolithiasis of the contralateral kidney.

Among the LUT injuries described in this paper, inflammatory causes were the most common. Cystitis in dogs is among the most common diseases of the lower urinary tract (LULICH et al., 2008). For the animals in this study, cystitis was more frequently observed in females, with no obvious association found for age or breed.

Obstructive lesions of LUT, the second most common cause of urinary tract changes described in this study, were associated with uroliths and caused hydroureter and/or rupture. Tumors of LUT were all primary and occurred in the bladder in contrast to the results of INKELMANN[b] et al. (2012), who report a higher number of metastatic tumors. With significant increases in the dog population, increases in life expectancy, and poor feeding practices by many owners, we suggest that the incidence of lesions of the urinary tract is likely to increase and accurate characterization of the changes will be important in the diagnoses of this condition.

CONCLUSION

Most diagnoses in this study were of primary lesions of the kidney, demonstrating the importance of a thorough clinical pathology analysis of the animal, since kidney failure, either acute or chronic, is a significant cause of death in dogs. The most frequent injury of the LUT was the acute or chronic cystitis, indicating that it deserves special attention from veterinary practitioners, as may occur the evolution of this injury and lead to worsening of the disease. The knowledge of renal alterations could be a key factor in preventive actions in order to avoid an undesirable prognosis for the animal. Besides, the correct classification of this data will contribute to the best comprehension of this alterations and its implications.

REFERENCES

FIGHERA, R.A. et al. Causas de morte e razões para eutanásia de cães da Mesoregião Centro Ocidental Rio-Grandense (1965-2004). **Pesquisa Veterinária Brasileira**, v. 28, n. 4, p. 223-230, 2008. Available from: <http://www.scielo.br/pdf/pvb/v28n4/v28n4a05.pdf>. Accessed: May 4, 2015.doi: 10.1590/S0100-736X2008000400005.

HÜNNING, P.S. et al. Displasia renal em um cão. **Acta ScientiaeVeterinariae**, v. 37, n. 1, p. 73-77, 2009. Available from: <http://www.ufrgs.br/actavet/37-1/art815.pdf>. Accessed: May 3, 2015.

INKELMANN, M.A. et al. Neoplasmas do sistema urinário em 113 cães. **Pesquisa Veterinária Brasileira,** v. 31, n. 12, p. 1102-1107, 2011. Available from: <http://www.pvb.com.br/pdf_artigos/30-12-2011_10-15Vet%201060_2197%20PA.pdf>. Accessed: May 3, 2015. doi: 10.1590/S0100-736X2011001200011.

INKELMANN, M.A.[a] et al. Lesões do sistema urinário em 1.063 cães. **Pesquisa Veterinária Brasileira**, v. 32, n. 8, p. 761-771, 2012. Available from: <http://www.pvb.com.br/pdf_artigos/27-08-2012_11-07Vet%201225_2793%20PA.pdf>. Accessed: Jan. 15, 2015. doi: 10.1590/S0100-736X2012000800015.

INKELMANN, M.A.[b] et al. Urolitíase em 76 cães. **Pesquisa Veterinária Brasileira**, v. 32, n.3, p. 247-253, 2012. Available from: <http://www.scielo.br/scielo.php?pid=S0100-736X2012000300012&script=sci_arttext>. Accessed: Jun. 13, 2015. doi: 10.1590/S0100-736X2012000300012.

KHAN, T.M.; KHAN, K.N.M. Acute Kidney Injury and Chronic Kidney Disease. **Veterinary Pathology**, v. 52, n. 3, p. 441-444, 2015. Available from: <http://vet.sagepub.com/content/52/3/441?etoc>. Accessed: Jun. 26, 2015. doi:10.1177/0300985814568358.

KOBAYASHI, N. et al. Renal colleting duct carcinoma in a dog. **Veterinary Pathology**, v. 45, p. 489-494, 2008. Available from: <http://www.ncbi.nlm.nih.gov/pubmed/18587095>. Accessed: May. 14, 2015. doi: 10.1354/vp.45-4-489.

KOMMERS, G.D. et al. Dioctofimose em cães: 16 casos. **Ciência Rural**, Santa Maria, v. 29, n. 3, p. 517-522, 1999. Available from:< http://www.scielo.br/pdf/cr/v29n3/a23v29n3.pdf>. Accessed: Jan.15, 2015. doi: 10.1590/S0103-84781999000300023.

LULICH, J.P. et al. Distúrbios do trato urinário inferior dos caninos. In: ETTINGER, S.J.; FELDMAN, E.C. **Tratado de Medicina Interna Veterinária**. v. 2, 5th edition, São Paulo: Manole, 2008. p. 1841-1867.

MAXIE, M.G.; NEWMAN, S.J. The urinary system. In: MAXIE M.G. (Ed.); JUBB, K.; PALMER, N.C. **Pathology of Domestic Animals.** Saunders Elsevier, Philadelphia, 2007. Cap. 4, v. 2, 5th edition, p.425-522.

MONFERDINI, R.P.; OLIVEIRA, J. Manejo nutricional para cães e gatos com urolitíase: revisão bibliográfica. **Acta Veterinária Brasilica,** v. 3, n. 1, p. 1-4, 2009. Available from: <http://periodicos.ufersa.edu.br/revistas/index.php/acta/article/view/1104>. Accessed: Jun. 14, 2015.

NEWMAN, S.J. O sistema urinário. In: ZACHARY, J.F.; MCGAVIN, M.D. **Bases da Patologia Veterinária.** São Paulo:Elsevier, 2013, Cap. 11, p.592-661.

PICUTT, C.A.; LEWIS, R.M. Microspic features of canine renal dysplasia. **Veterinary Pathology**. v. 24, p. 156-163, 1987. Available from: <http://vet.sagepub.com/content/24/2/156.short>. Accessed: Jun. 14, 2015. doi:10.1177/030098588702400209.

RHA, J.Y. et al. Familial glomerulonephropathy in a litter of beagles. **Journal of the American Veterinary Medical Association**, v. 216, p. 46-50, 2000. Available from:

<http://www.researchgate.net/publication/12676797_Familial_glomerulonephropathy_in_a_litter_of_Beagles>. Accessed: Jun. 26, 2015. doi: 10.2460/javma.2000.216.46.

TOCHETTO, C. et al. Aspectos anatomopatológicos da leptospirose em cães: 53 casos (1965-2011). **Pesquisa Veterinária Brasileira**, v. 32, n. 5, p. 430-443, maio 2012. Available from: <http://www.scielo.br/pdf/pvb/v32n5/a12v32n5.pdf>. Accessed: Jun. 14, 2015. doi: 10.1590/S0100-736X2012000500012.

Table 1- Classification of 685 renal lesions.

Renal Lesions	Nº/%	Sex	Breed	Age
Tubulointerstitial injuries	**313*/45.7**			
Acute tubular necrosis	144/46	50 F; 69 M; 25 UN	84 PB; 41 MB; 19 UN	19 P; 73 AD; 37 ED; 15 UN
Tubular dilation	18/5.8	10 F; 7 M; 1 UN	15 PB; 1 MB; 2 UN	1 P; 14 AD; 1 ED; 2 UN
Tubulointerstitial nephritis	142/45.4	53 F; 65 M; 24 UN	69 PB; 59 MB; 14 UN	23 P; 68 AD; 29 ED; 22 UN
Granulomatous nephritis	7/2.2	3 F; 2 M; 2 UN	2 PB; 3 MB; 2 UN	4 AD; 1 ED; 2 UN
Presence of bile pigment	2/0.6	2 F	1 PB; 1 MB	1 AD; 1 UN
Glomerular lesions	**144*/21**			
Membranoproliferative glomerulonephritis	20/13.9	12 F; 3 M; 5 UN	14 PB; 1 MB; 5 UN	1P; 10 AD; 6 ED; 3 UN
Membranous glomerulonephritis	17/11.8	6 F; 9 M; 2 UN	10 PB; 6 MB; 1 UN	13 AD; 3 ED; 1 UN
Proliferative glomerulonephritis	3/2.1	2 F; 1 M	3 PB	1 ED; 2 UN
Glomerulosclerosis	102/70.8	38 F; 56 M; 8 UN	59 PB; 32 MB; 11 UN	6 P; 56 AD; 31 ED; 9 UN
Glomerular amyloidosis	2/1.4	1 M; 1 UN	1 PB; 1 MB	1 AD; 1 UN
Renal fibrosis	**129*/18.8**			
Fibroplasia	129/100	48 F; 70 M; 11 UN	72 PB; 40 MB; 17 UN	7 P; 70 AD; 39 ED; 12 UN
Circulatory disorders	**42*/6.1**			
Infarct	9/21.4	2 F; 5 M; 2 UN	8 PB; 1 MB	1 P; 5 AD; 3 ED
Congestion/Hyperemia	19/45.2	10 F; 5 M; 4 UN	7 PB; 7 MB; 4 UN	5 P; 13 AD; 1 ED
Hemorrhage	13/31	2 F; 5 M; 6 UN	6 PB; 6 MB; 1 UN	3 P; 8 AD; 2 UN
Edema	1/2.4	1 F	1 PB	1 AD
Lesions of the renal pelvis	**41*/6**			
Pyelonephritis	14/34.1	4 F; 10 M	8 PB; 5 MB; 1	1 P; 5 AD; 8 ED

			UN	
Hydronephrosis	11/26.8	3 F; 7 M; 1 UN	6 PB; 1 MB; 4 UN	1 P; 4 AD; 3 ED; 3 UN
Parasitism by *Dioctophyma renale*	16/39.1	5 F; 9 M; 2 UN	4 PB; 11 MB; 1 UN	10 AD; 3 ED; 3 UN
Neoplasm	**8*/1.2**			
Primary	7/87.5	4 F; 2 M; 1 UN	6 PB; 1 UN	2 AD; 4 ED; 1 UN
Metastases	1/12.5	1 F	1 PB	1 ED
Developmental abnormalities	**8*/1.2**			
Renal dysplasia	6/75	1 F; 4 M;1 UN	3 PB; 2 MB; 1 UN	2 P; 4 AD
Renal cysts	1/12.5	1 M	1 MB	1 AD
Agenesis	1/12.5	1 M	1 MB	1 AD
Total	**685**			

F= females; M= males; * = amount corresponding to total of each group; PB= pure breed; MB = mixed breed; P = puppies; AD = adults; ED= elderly; UN= uninformed;

Table 2- Classification of 60 lesions of lower urinary tract.

Lesions of lower urinary tract	Nº/%	Sex	Breed	Age
Inflammatory lesions	**25*/41.7**			
Acute cystitis	19/76	4 F; 14 M; 1 UN	9 PB; 6 MB; 4 UN	7 AD; 9 ED; 3 UN
Chronic cystitis	5/20	2 F; 2 M; 1 UN	4 PB; 1 MB	4 AD; 1 ED
Acute urethritis	1/4	1 M	1 PB	1 P
Obstructive lesions	**19*/31.6**			
Urolithiasis	18/94.8	2 F; 11 M; 5 UN	5 PB; 9 MB; 4 UN	10 AD; 5 ED; 3 UN
Hydroureter	1/5.2	1 M	1 UN	1 AD
Acquired anatomical variations	**9*/15**			
Rupture of the bladder	8/88.9	1 F; 5 M; 2 UN	3 PB; 3 MB; 2 UN	1 P; 5 AD; 1 ED; 1 UN
Rupture of urethra	1/11.1	1 M	1 UN	1 P
Neoplasms	**6*/10**			
Primary	6/100	4 F; 2 M	6 PB	3 AD; 3 ED
Circulatory disorders	**1*/1.7**			
Congestion	1/100	1 M	1 PB	1 AD
Total	**60**			

F= females; M= males; * = amount corresponding to total of each group; PB= pure breed; MB = mixed breed; P = puppies; AD = adults; ED= elderly; UN= uninformed

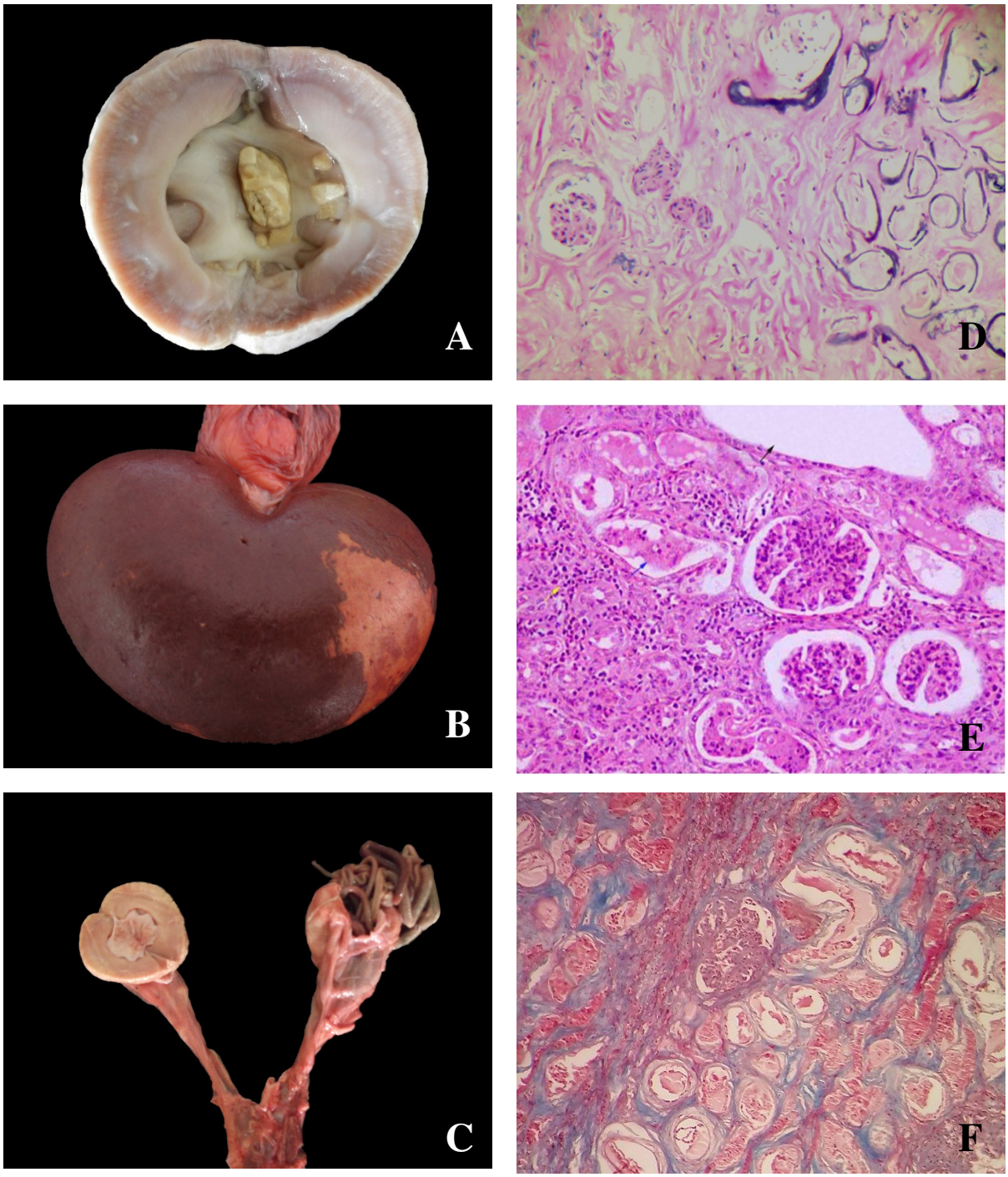

Figure 1- Urolith obstructing the renal pelvis (A); Renal infarct (B); Exemplary of *D. renale* in right kidney and hydronephrosis in contralateral kidney (C); Calcification of tubules and glomeruli (10x) H&E (D); Tubulointerstitial nephritis, tubular dilation, acute tubular necrosis (arrows) and glomerulosclerosis (20x) H&E (E); Primitive conjunctive tissue evidenced by Masson's Trichrome (40x) (F). Figures from the personal archive of authors.

3.2 Artigo 2

Metaplasia disontogênica uretral em filhote felino com displasia renal bilateral

Carolina da Fonseca Sapin, Luisa Cerqueira Silva-Mariano, Haide Valeska Scheid, Ceres Cristina Tempel Nakasu, Fabiane Borelli Grecco

Será submetido à revista Ciência Rural

Metaplasia disontogênica uretral em filhote felino com displasia renal bilateral

Dysontogenic metaplasia urethral in kitten with bilateral renal dysplasia

Carolina da Fonseca Sapin [I] Luisa Cerqueira Silva-Mariano[I] Haide Valeska Scheid[II]

Ceres Cristina Tempel Nakasu[II] Fabiane Borelli Grecco[III*]

- NOTA -

RESUMO

Os dados sobre a displasia renal em felinos são escassos e a afecção pode ser de origem hereditária ou adquirida. O diagnóstico é baseado em critérios histológicos, tais como presença de ductos metanéfricos, persistência de mesênquima imaturo, epitélio tubular atípico e metaplasia disontogênica cartilaginosa ou óssea. Este trabalho tem como objetivo descrever um caso de metaplasia disontogênica uretral em um felino sem raça definida de um mês de idade que também apresentava displasia renal bilateral. O animal apresentava histórico de aumento abdominal desde o nascimento e disúria, eliminando a urina apenas por gotejamento. Foi eutanasiado e na necropsia observou-se bexiga aumentada e dilatada, rins diminuídos e ureteres dilatados e tortuosos. A uretra apresentava-se espessada e firme ao corte e histologicamente, havia metaplasia disontogênica. Ambos os rins apresentavam aspecto primitivo caracterizando displasia.

Palavras-chave: displasia, felino, congênita.

[2]Universidade Federal de Pelotas, Programa de pós-graduação em Veterinária, Pelotas, RS, Brasil. [II] Universidade Federal de Pelotas, Programa de Residência Multiprofissional, Pelotas, RS, Brasil. [III] Universidade Federal de Pelotas, Departamento de Patologia Animal/Faculdade de Veterinária, 96010-140, Pelotas, RS, Brasil. Email: fabigrecco@ig.com.br. Autor para correspondência.
[I]

ABSTRACT

The data on feline renal dysplasia are rare and the disease can be hereditary or acquired. Diagnosis is based on histological criteria such as the presence of metanephric ducts, persistence of immature mesenchymal, atypical tubular epithelium and cartilage or bone dysontogenic metaplasia. This paper aims to describe a case of dysontogenic urethral metaplasia in a one month old mongrel feline who also had bilateral renal dysplasia. The animal had history of abdominal enlargement since birth and dysuria, eliminating urine only dropwise. It was euthanized and necropsy was observed enlarged and distended bladder, reduced kidneys and dilated and tortuous ureters. The urethra was thickened, hard to cut and histologically had dysontogenic metaplasia. Both kidneys presented primitive appearance featuring dysplasia.

Key words: dysplasia, feline, congenital.

Doenças congênitas do trato urinário em felinos são infrequentes (LEES, 1996; GREGORY, 2000; GRECO, 2001; BUOTE & REESE, 2006). Existem relatos de amiloidose em felinos da raça Abissínio, rins policísticos em Persas, rins policísticos infantis em mestiços Persas (LEES, 1996) e displasia renal bilateral juvenil em gato norueguês da floresta (ARESU et al., 2009). Em humanos com displasia renal cística, as alterações renais podem estar associadas a outras anomalias das vias urinárias inferiores (COTRAN et al., 2000).

A displasia renal, raramente descrita em felinos (ARESU et al., 2009), é uma desorganização estrutural, resultante de uma diferenciação anormal e presença de estruturas, anormais à nefrogênese, que pode ser de origem hereditária ou adquirida (PICUTT & LEWIS, 1987; LEES, 1996; GRECO, 2001; OHARA et al., 2001; SERAKIDES, 2010). Usualmente estas alterações são congênitas, porém em felinos, caninos, e suínos que apresentam uma zona

nefrogênica ativa ao nascimento, a displasia pode ser causada por doenças no período neonatal onde a diferenciação dos tecidos se completa (MAXIE & NEWMAN, 2007). Rins displásicos se assemelham morfologicamente e clinicamente aos de animais idosos com nefropatia crônica e o diagnóstico é baseado em critérios histológicos (MAXIE & NEWMAN, 2007), tais como presença de ductos metanéfricos, persistência de mesênquima imaturo, epitélio tubular atípico e metaplasia disontogênica (PICUTT & LEWIS, 1987; SCHULZE et al., 1998). A metaplasia disontogênica, que consiste em persistência de tecido cartilaginoso ou ósseo, caracteriza-se por alterações congênitas incomuns que são observadas em rins displásicos de humanos e animais domésticos (MAXIE & NEWMAN, 2007).

Este trabalho tem como objetivo descrever um caso de metaplasia disontogênica uretral e displasia do trato urinário de origem congênita em um felino jovem, diagnosticado no departamento de Patologia Animal da Faculdade de Veterinária (FV), da Universidade Federal de Pelotas (UFPel).

Chegou ao hospital de clínicas veterinária (HCV) da FV/UFPel, no segundo semestre de 2014, um filhote, fêmea, sem raça definida, de um mês de idade, proveniente de uma ninhada de 10 animais. O felino estava em choque, não sendo possível o acesso venoso. Havia histórico de aumento de volume da cavidade abdominal desde o nascimento. Apresentava, ainda, dificuldade para urinar, eliminando a urina apenas por cistocentese, sondagem vesical ou gotejamento, sendo removido em um primeiro instante 300 ml de urina por cistocentese. Nenhum dos outros animais da ninhada apresentou quaisquer sinais clínicos ou alterações. O exame ultrassonográfico revelou bexiga repleta e não foram observadas alterações nos rins, uretra e ureteres. O felino foi eutanasiado de acordo com o protocolo recomendado pelo código de ética do Conselho Federal de Medicina Veterinária (barbitúricos por via endovenosa) e encaminhado para necropsia.

A bexiga estava repleta ocupando 3/4 da cavidade abdominal; havia assimetria dos rins, que estavam diminuídos de tamanho (Figura 1a), e ao corte ambos apresentavam delimitação córtico-medular pouco evidente; não havia hidronefrose. Os ureteres eram proporcionalmente curtos, tortuosos e estavam dilatados. Microscopicamente os rins apresentavam persistência mesênquima primitivo, diferenciação assíncrônica dos néfrons, persistência de ductos metanéfricos e epitélio tubular atípico. Foi observada mesenquima primitivo evidenciado pela coloração de Tricrômico de Masson. A cápsula renal estava espessada, com tecido adiposo multilocular e depósito de cálcio na porção apical. Na uretra, observou-se, em substituição ao tecido conjuntivo, metaplasia disontogênica cartilaginosa e óssea da parede da uretra, caracterizada por cartilagem e zonas de ossificação endocondral (Figura 1b), que obstruía o fluxo urinário.

Os sinais clínicos e as lesões encontradas neste caso eram indicativos de falha renal. Esta é uma consequência comum de doenças renais em animais idosos e pode ser causada por várias desordens que incluem nefrite intersticial, glomerulonefrites e pielonefrites. Entretanto, em animais jovens as falhas renais ocorrem com menor frequência e geralmente são associadas a causas hereditárias (PICCUT & LEWIS, 1987; LESS, 1996; MAXIE & NEWMAN, 2007).

Doenças congênitas em felinos no trato urinário são raras (LEES, 1996; GREGORY, 2000; GRECO, 2001; BUOTE & REESE, 2006). Neste relato o animal apresentava lesões renais e uretrais congênitas, o que causou o quadro clínico do felino. Nefropatias hereditárias em animais podem ser subdivididas em: agenesia, hipoplasia, displasia, doença cística primária, glomerulopatias e doenças túbulo-intersticiais (PICUTT & LEWIS, 1987). Anomalias adquiridas podem ser causadas por agentes infecciosos teratogênicos como o vírus da panleucopenia felina, plantas tóxicas, substâncias químicas ou deficiências nutricionais (BROWN et al., 2007; GINN et al., 2007; MARTINI-SANTOS et al., 2012). Ainda podem

ocorrer malformações sem causa determinada (MARTINI-SANTOS et al., 2012). Em nosso relato não foi possível determinar se as alterações eram de origem hereditária ou adquirida em razão do desconhecimento do histórico clínico materno, da epidemiologia e de exames clínicos e neonatais. O fato de apenas um filhote entre outros nove animais que compunham a ninhada ter sido afetado poderia sugerir a implicação genética como etiologia. Por outro lado, felinos infectados por vírus via transplacentária ou na fase neonatal poderão desenvolver anomalias de diferenciação de órgãos como o cerebelo ou outros tecidos ainda em fase de maturação (NEWMAN et al., 2013); apesar que as alterações de metaplasia encontradas neste trabalho não desenvolveriam-se em 30 dias, idade do felino do presente relato.

As alterações macroscópicas dos rins afetados nesse caso estão entre as descritas para displasia renal, apesar que rins pequenos e irregulares em animais jovens muitas vezes são diagnosticados erroneamente como hipoplásicos. Portanto a observação de rins pequenos em filhotes de cães e gatos deverá ter como diagnóstico diferencial a fibrose renal, a displasia renal e a nefropatia juvenil progressiva de algumas raças de cães (NEWMAN et al., 2013).

Em nosso estudo foram observadas importantes lesões de bexiga e uretra que foram determinantes para a gravidade do quadro clínico do animal. A metaplasia disontogênica aqui descrita envolvia a uretra e não os rins, e não tem sido relatada em cães e gatos. Metaplasia disontogênica (cartilaginosa ou óssea), é relatada em alguns rins displásicos de humanos e raramente está presente em rins displásicos de animais domésticos. Essa ausência esta relacionada ao estágio de desenvolvimento dos rins no momento da injúria, a qual é diferente entre as espécies (MAXIE & NEWMAN, 2007).

As alterações microscópicas renais encontradas neste relato estão dentro dos cinco critérios para classificação de displasia 1) diferenciação assíncrônica dos néfrons; 2) persistência de mesenquima primitivo; 3) persistência de ductos metanéfricos; 4) epitélio tubular atípico e presença de tecido cartilaginoso ou ósseo (MAXIE & NEWMAN, 2007),

embora não houvesse presença de metaplasia cartilaginosa ou óssea nos rins. Trabalhos referentes a displasia renal em felinos não descrevem metaplasia cartilaginosa ou óssea no trato urinário (ARESU et al., 2009) destacando a importância das alterações aqui descritas.

REFERÊNCIAS

ARESU, L. et al. Bilateral juvenile renal dysplasia in a Norwegian Forest Cat. **Journal of Feline Medicine and Surgery,** v. 11, p. 326-329, 2009. Disponível em: <http://jfm.sagepub.com/content/11/4/326.short>. Acesso em: Nov. 1, 2015. doi: 10.1016/j.jfms.2008.08.004.

BROWN, C.C. et al. Alimentary system. In: MAXIE, M.G. (Ed). JUBB K.V.F. et al. **Pathology of Domestic Animals**. 5th ed. London: Saunders Elsevier, v. 2, p. 1-297, 2007.

BUOTE, N.J. & REESE, C.J. Congenital tarsal hyperextension in three cats. **Journal of the American Veterinary Medical Association**, v. 228, n. 6, p. 1200-1203, 2006. Disponível em: <http://avmajournals.avma.org/doi/abs/10.2460/javma.228.8.1200?journalCode=javma>. Acesso em: Out. 12, 2015. doi:10.2460/javma.228.8.1200.

CONTRAN, R.S. et al. Robbins Patologia estrutural e funcional. 6ª ed. Guanabara Koogan, Rio de Janeiro, 1251p., 2000.

GINN, P.E. et al. Skin and appendages. In: Maxie M.G. (Ed). JUBB K.V.F. et al. **Pathology of Domestic Animals**. 5th ed. London: W.B. Saunders, v. 1 , p. 553-781, 2007.

GRECO, D.S. Congenital and Inherited Renal Disease of Small Animals. **Veterinary Clinics of North America: Small Animal Practice**, v. 31, n. 2, p. 393-399, 2001. Disponível em: <http://www.sciencedirect.com/science/article/pii/S0195561601502119>. Acesso em: Out. 3, 2015. doi:10.1016/S0195-5616(01)50211-9.

GREGORY S.P. Middle ear disease associated with congenital palatine defects in seven dogs and one cat. **Journal of Small Animal Practice**, v. 41, n. 9, p. 398-401, 2000. Disponível em: <http://onlinelibrary.wiley.com/doi/10.1111/j.1748-5827.2000.tb03231.x/abstract>. Acesso em: Out. 13, 2015. doi: 10.1111/j.1748-5827.2000.tb03231.x.

JOHNSON, B.J. & CASTRO, A.E. Isolation of canine parvovirus from a dog with severe necrotizing vasculitis and encephalomalacia. **Journal of American Veterinary Medicine Association**, v. 184, p. 1398-1399, 1984.

LEES, G.E. Congenital Renal Diseases. **Veterinary Clinics of North America: Small Animal Practice**, v. 26, n. 6, p. 1379-1393, 1996. Disponível em: <http://www.sciencedirect.com/science/article/pii/S0195561696501336>. Acesso em: Out. 13, 2015.

LENGHAUS, C. & STUDDERT, M.J. Generalized parvovirus disease in neonatal pups. **Journal of American Veterinary Medicine Association**, v. 181, p. 41-45, 1982. Disponível em: <http://europepmc.org/abstract/med/7107487>. Acesso em: Out. 3, 2015.

MARTINI-SANTOS, B.J. et al. Anomalias congênitas múltiplas em felinos domésticos neonatos. **Acta Scientiae Veterinariae**, v. 40, n. 4, p. 1087, 2012. Disponível em: <http://www.ufrgs.br/actavet/40-4/PUB%201087.pdf>. Acesso em: Out. 3, 2015.

MAXIE, M.G.; NEWMAN, S.J. The urinary system. In: JUBB, K. & PALMER, N.C. **Pathology of Domestic Animals,** 5 ed. Maxie, M.G., 5 ed., v.2. Elsevier Limited, St. Louis, MO, 2007. p.475-476.

NEWMAN, S.J.; CONFER, A.W.; PANCIERA, R.J. O sistema urinário. In: MCGAVIN, M.D & ZACHARY, J.F. **Bases da Patologia Veterinária**. São Paulo: Elsevier, Cap. 11, p. 592-661, 2013.

OHARA, K. et al. Dysplasia renal in a Shih Tzu dog in Japan. **The Journal of Veterinary Medical Science**, v. 63, n. 10, p. 1127-1130, 2001. Disponível em: <https://www.jstage.jst.go.jp/article/jvms/63/10/63_10_1127/_pdf>. Acesso em: Out. 14, 2015. doi: 10.1292/jvms.63.1127.

PICUTT, C.A. & LEWIS, R.M. Microscopic features of canine renal dysplasia. **Veterinary Pathology**, v. 24, p. 156-163, 1987. Disponível em: <http://vet.sagepub.com/content/24/2/156.full.pdf+html>. Acesso em: Out. 5, 2015. doi: 10.1177/030098588702400209.

SCHULZE, C. et al. Renal dysplasia in three young adult dutch kooiker dogs. **The veterinary quarterly**, v. 20, n. 4, p. 146-148, 1998. Disponível em: <http://www.tandfonline.com/doi/pdf/10.1080/01652176.1998.9694861>. Acesso em: Out. 5, 2015.

SERAKIDES R. Sistema urinário. In: SANTOS R.L. & ALESSI A.C.. **Patologia Veterinária**. Roca, São Paulo. p.291-336, 2010.

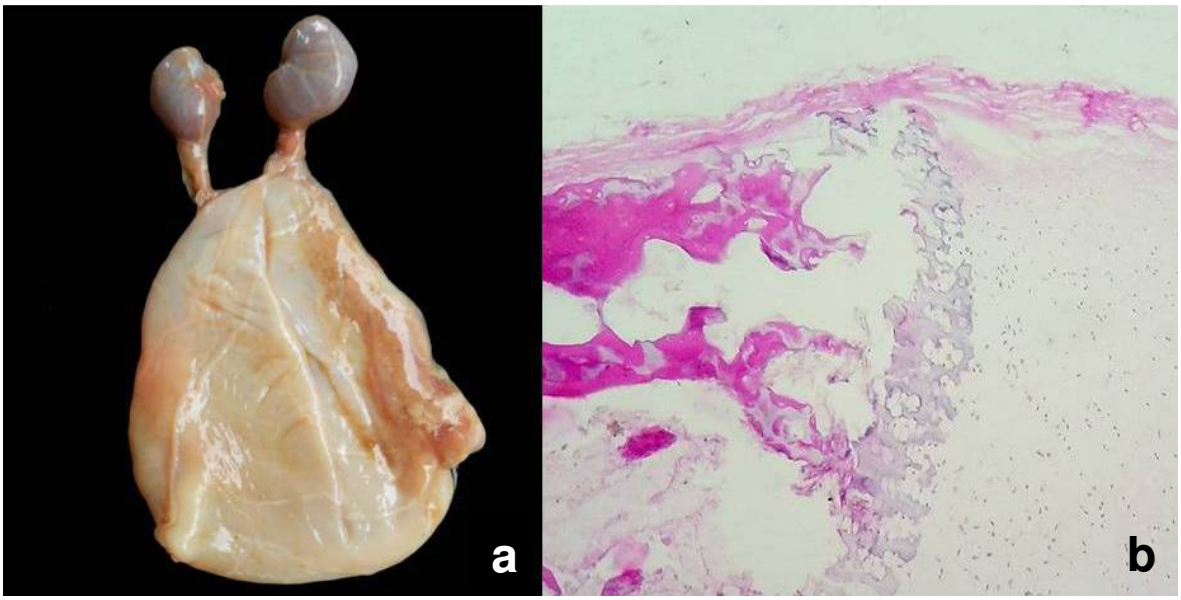

Figura 1- a) Displasia do trato urinário de felino; distensão de bexiga, hidroureter e rins diminuídos; b) Metaplasia disontogênica uretral.

4 Considerações Finais

Estudos retrospectivos são de grande importância para o conhecimento das enfermidades que acometem uma população de uma determinada região. As principais lesões renais encontradas neste estudo foram necrose tubular aguda, nefrite tubulo-intersticial, fibroplasia e glomeruloesclerose, sugerindo-se que a leptospirose, a insuficiência renal aguda e crônica são as principais patologias renais que acometem os animais da região Sul do Rio Grande do Sul.

No trato urinário inferior, as principais lesões encontradas foram cistite aguda, urolitíase, ruptura de bexiga e neoplasias primárias, concluindo-se que as infecções bacterianas ascendentes são fatores de risco reais para cães e gatos, podendo acometer o trato urinário inferior e superior. Através deste trabalho foi possível diagnosticar um caso raro de metaplasia disontogênica em felino com displasia do trato urinário, o que serve como alerta para os médicos veterinários que possam ter pacientes com sinais clínicos semelhantes.

Referências

AARONSON, L. R. Acetaminophen toxicosis in 17 cats. **Journal of Veterinary Emergency and Critical Care**, San Antonio, v.6, p.65-69, 1996.

ALLEN, A. L. The diagnosis of acetaminophen toxicosis in a cat. **Canadian Veterinary Journal**, Ottawa, v.44, p.509-510, 2003.

AGUT, A.; LUCAS, X.; CASTRO, A.; DE MEMBIELA, F.; SOLER, M.; BELDA, E. A urethrorectal fistula due to prostatic abscess associated with urolithiasis in a dog. **Reproduction Domestic Animal**, v.41, n.3, p.247-250, 2006.

ALENCAR FILHO, R. A. Dioctofimose renal em canino – Observação clínica. **O Biológico**. São Paulo, v.32, n.2, p.34-36, 1966.

ALMERAS, C.; ARGILÉS, A. The general picture of uremia. **Seminars in Dialysis**, Malden, MA, v.22, n.4, p.329-33, 2009.

AMATO, J. F. R.; GRISI, L.; ROSA, V. L. M. Reunião dos casos brasileiros de dioctofimose canina, com o registro do caso de mais alta intensidade de infecção por *Dioctophyma renale* (GOEZE, 1782). **Revista Brasileira de Biologia**, v.36, p.117-122, 1976.

ANVIK, J. O. Acetaminophen toxicosis in a cat. **Canadian Veterinary Journal**, Ottawa, v.25, p.445-447, 1984.

ARESU, L.; ZANATTA, R.; PREGEL, P.; CALIARI, D.; TURSI, M.; VALENZA, F.; TARDUCCI, A. Bilateral juvenile renal dysplasia in a Norwegian Forest Cat. **Journal of Feline Medicine and Surgery,** v.11, p.326-329, 2009.

AUGUST, J. R. **Medicina Interna de Felinos.** 6ª ed. Rio de Janeiro: Elsevier, 2011. 920p.

BARKER, I. K. The peritoneum and retroperitoneum. In: JUBB, K. V. F.; KENNEDY, P. C.; PALMER, N. C. **Pathology of Domestics Animal**. San Diego: Academic, v.2, 1993. p.425-445.

BARROS, D. M.; LORINI, M. L.; PERSSON, V. G. Dioctophymosis in the little Grison (*Galictis cuja*). **Journal of Wildlife Diseases**, v.26, n.4, p.538-539, 1990.

BARSANTI, J. A.; FINCO, D. R. Moléstias prostáticas do cão. In: ETTINGER, S. J. (Eds). **Tratado de medicina interna veterinária**. 4 ed., São Paulo: Manole, 1997. p.2294-2325.

BEARDEN, H. J.; FUQUAY, J. W. Anatomical and inherited causes of reproductive failure. **Applied animal reproduction**. 5 ed., Saddle River: Prentice Hall, 2000. p.319-327.

BIRNBAUM, N.; BARR, S. C.; CENTER, S. A.; SCHERMERHORN, T.; RANDOLPH, J. F.; SIMPSON, K. W. Naturally acquired leptospirosis in 36 dogs: serological and clinicopathological features. **Journal of Small Practice**, Hoboken, NJ, v.39, p.231-236, 1998.

BORZACCHIELLO, G.; AMBROSIO, V.; BETTINI, G.; GALATI, P.; ROPERTO, F. First report of morphological variants of urothelial carcinoma in the dog. **Veterinary Research Communications**, n.27, s.1, p.327-330, 2003.

BOWMAN, D. D. Helmintos. In: BOWMAN, D. D.; LYNN, R. C.; EBERHARD, M. L.; ALCARAZ, A. **Parasitologia Veterinária de Georgis**. 8 ed. Manole, São Paulo, 2006. p.202-211.

BROWN, C. C.; BAKER, D. C.; BARKER, I. K. Alimentary system. In: MAXIE, M. G. (Ed). JUBB, K. V. F.; KENNEDY, P. C.; PALMER, N. C. **Pathology of Domestic Animals**. 5th ed., London: Saunders Elsevier, v.2, p. 297-296, 2007.

BRYAN, J. N.; HENRY, C. J.; TURNQUIST, S. E.; TYLER, J. W.; LIPTAK, J. M.; RIZZO, S. A.; SFILIGOI, G.; STEINBERG, S. J.; SMITH, A. N.; JACKSON, T. Primary renal neoplasia of dogs. **Journal of Veterinary Internal Medicine**, v.20, p.1155-1160, 2006.

BUENO DE CAMARGO, M. H.; MORAES, J. R. E.; CARVALHO, M. B.; FERRARO, G. C.; BORGES, V. P. Alterações morfológicas e funcionais dos rins de cães com insuficiência renal crônica. **Arquivo Brasileiro de Medicina Veterinária e Zootecnia**, Belo Horizonte, MG, v.58, n.5, p.781-787, 2006.

BUERGELT, C. D.; ADJIRI-AWERE, A. Bilateral renal oncocytoma in a Greyhound dog. **Veterinary Pathology**, v.37, p.188-192, 2000.

BUOTE, N. J.; REESE, C. J. Congenital tarsal hyperextension in three cats. **Journal of the American Veterinary Medical Association**, v.228, n.6, p.1200-1203, 2006.

CALLEGARI, D.; KRAMER, L.; CANTONI, A. M.; DI LECCE, R.; DODI, P. L.; GRANDI, G. Canine bladderworm (*Capillaria plica*) infection associated with glomerular amyloidosis. **Veterinary Parasitology**, Genebra, Suíça, v.168, n.3-4, p.338-341, 2010.

CALVERT, C. A. Canine viral and transmissible neoplasias. In: GREENE, C. E. (Ed.). **Clinical microbiology and infectious diseases of the dog and cat**. Philadelphia: W.B. Saunders, 1984. p.461-465.

CONTRAN, R. S.; KUMAR, V.; COLLINS, T. Robbins Patologia estrutural e funcional. 6ª ed. Guanabara Koogan, Rio de Janeiro, 2000. 1251p.

COWGILL, L. D.; ELLIOTT, D. A. Insuficiência renal aguda. In: ETTINGER, S. J.; FELDMAN, E. C. **Tratado de medicina interna veterinária. Doenças do cão e do gato**. v.2, 5 ed. Guanabara Koogan: Rio de Janeiro, 2008. p.1701-1721.

DACORSO FILHO, P.; LANGENEGGER, J.; DOBEREINER, J. Sobre a infestação e lesões anatomopatológicas produzidas por *Dioctophyma renale* (GOEZE, 1782) em cães. **Veterinária**, v.8, p.35-54, 1954.

DANTAS, A. F. M.; KOMMERS, G. D. Lesões extra-renais de uremia em 72 cães. **Ciência Rural**, Santa Maria, RS, v.27, n.2, p.301-306, 1997.

FERNÁNDEZ-AGUILAR, X.; MATTSSON, R.; MEIJER, T.; OSTERNAN-LIND, E.; GAVIER-WIDÉN, D. *Personema* (*synCapillaria*) *plica* associated cystitis in a Fennoscandian arctic fox (*Vulpes lagospus*): a case report. **Acta Veterinária Scandinavica**, v.52, n.39, p.1-4, 2010.

FERREIRA, V. L.; MEDEIROS, F. P.; JULY, J. R.; RASO, T. F. *Dioctophyma renale* in a dog: Clinical diagnosis and surgical treatment. **Veterinary Parasitology**, Genebra, v.168, n.1-2, p.151-155, 2009.

FIGHERA, R. A.; SOUZA, T. M.; IRIGOYEN, L. F.; BARROS, C. S. L. Aspectos epidemiológicos e clinicopatológicos de 71 casos de endocardite valvar em cães. **Clínica Veterinária**, São Paulo, SP, n.67, p.60-67, 2007.

FIGHERA, R. A.; SOUZA, T. M.; SILVA, M. C.; BRUM, J. S.; GRAÇA, D. L.; KOMMERS, G. D.; IRIGOYEN, L. F.; BARROS, C. S. L. Causas de morte e razões para eutanásia de cães da Mesorregião do Centro Ocidental Rio-grandense (1965-2004). **Pesquisa Veterinária Brasileira**, v.28, n.4, p.223-230, 2008.

FITZGERALD, K. T.; Lily toxicity in the cat. **Topics in Companion Animal Medicine**, v.25, n.4, p.213-217, 2010.

FUENTEALBA, I. C.; ILLANES, O. G. Eosinophilic cistitis in 3 dogs. **Canadian Veterinary Journal**, Ottawa, Ontario, v.41, p.130-131, 2000.

GINN, P. E.; MANSELL, J. E. K. L.; RAKICH, P. M. Skin and appendages. In: MAXIE, M. G.; JUBB, K. V. F.; KENNEDY, P.C.; PALMER, N. C. **Pathology of Domestic Animals**. 5 ed. London: W. B. Saunders, v.1, 2007. p. 553-781.

GRAUER, G. F.; DIBARTOLA, S. P. Doença Glomerular. In: ETTINGER, S. J.; FELDMAN, E. C. **Tratado de medicina interna veterinária. Doenças do cão e do gato**. v.2, 5 ed. Rio de Janeiro: Guanabara Koogan, 2008. p.1751-1768.

GRECO, D. S. Congenital and inherited renal disease of small animals. **Veterinary Clinics of North America: Small Animal Practice**, v.31, n.2, p.393-399, 2001.

GREGORY, S. P. Middle ear disease associated with congenital palatine defects in seven dogs and one cat. **Journal of Small Animal Practice**, v.41, n.9, p.398-401, 2000.

GUTIERREZ, Y.; COHEN, M.; MACHICAO, C. N. *Dioctophyme* larva in the subcutaneous tissues of a woman in Ohio. **American Journal of Surgery and Pathology**, Philadelphia, v.13, n.9, p.800-802, 1989.

HANJAN, F. A.; SADIGHIAN, A.; MIKAKHTAR, B.; ARFAA, F. The first report of human infection with *Dioctophyma renale* in Iran. **Transcriptions of Royal Society of Tropical Medicine & Hygiene**, London, v.62, p.647-648, 1968.

HOSGOOD, G.; HEDLUND, C. S. Moléstia uretral e uropatia obstrutiva. In: BOJRAB, M. J. **Mecanismos da moléstia na cirurgia dos pequenos animais**. 2 ed. São Paulo: Manole, 1996. p.617-625.

HOUPT, T. R. Equilíbrio ácido-básico. In: REECE, W. O.; SWENSON, M. J. **Dukes/Fisiologia dos animais domésticos**. v.2., 11 ed. Rio de Janeiro: Guanabara Koogan, 1996. p.549-559.

HÜNNING, P. S.; AGUIAR, J.; LACERDA, L. A.; SONNE, L., OLIVEIRA, E. C.; HAAS, G. F. Displasia renal em um cão. **Acta Scientiae Veterinariae**, v.37, n.1, p.73-77, 2009.

HUPPES, R. R; NARDI, A. B.; BRUN, A. M.; RAPOSO, T. M. M.; ZANELLA, J. C. Prolapso uretral em filhotes canino - relato de dois casos. **Clínica Veterinária**, São Paulo, SP, n.95, p.58-62, 2011.

IGNJATOVIC, I.; STOJKOVIC, I.; KUTLESIC, C.; TASIC, S. Infestation of the human kidney with *Dioctophyma renale*. **Urologia Internationalis**, Basel, v.70, n.1, p.70-73, 2003.

INKELMANN, M. A.; KOMMERS, G. D.; FIGHERA, R. A.; IRIGOYEN, L. F.; BARROS, C. S. L.; SILVEIRA, I. P.; TROST, M. E. Neoplasmas do sistema urinário em 113 cães. **Pesquisa Veterinária Brasileira**, v.31, n.12, p.1102-1107, 2011.

INKELMANN, M. A.; KOMMERS, G. D.; TROST, M. E.;. BARROS, C. S. L.; FIGHERA R. A.; IRIGOYEN, L. F.; SILVEIRA, I. P. Lesões do sistema urinário em 1.063 cães. **Pesquisa Veterinária Brasileira**. v.32, n.8, p.761-771, 2012a.

INKELMANN, M. A.; KOMMERS; G. D.; TROST, M. E.; BARROS, C. S. L.; FIGHERA, R. A.; IRIGOYEN, L. F.; SILVEIRA ,I. P. Urolitíase em 76 cães. **Pesquisa Veterinária Brasileira**, v.32, n.3, p.247-253, 2012b.

INKELMANN, M. A.; ROZZA, D. B; FIGHERA, R. A.; KOMMERS, G. D.; GRAÇA, D. L.; IRIGOYEN, L. F; BARROS, C. S. L. Hepatite infecciosa canina: 62 casos. **Pesquisa Veterinária Brasileira**, Seropédica, RJ, v.27, n.8, p.325-332, 2007.

JOHNSON, B. J.; CASTRO, A. E. Isolation of canine parvovirus from a dog with severe necrotizing vasculitis and encephalomalacia. **Journal of American Veterinary Medicine Association**, v.184, p.1398-1399, 1984.

JOHNSTON, S. D.; KUSTRITZ, M. V. R.; OLSON, P. N. **Canine and feline theriogenology**. 1 ed. Philadelphia: Saunders, 2001. p.438-446.

KHAN, T. M.; KHAN, K. N. M. Acute kidney injury and chronic kidney disease. **Veterinary Pathology**, v.52, n.3, p.441-444, 2015.

KIPAR, A.; MAY, H.; MENGER, S.; WEBER, M.; LEUKERT, W.; REINACHER, M. Morphologic features and development of granulomatous vasculitis in feline infectious peritonitis. **Veterinary Pathology**, v.42, p.321-330, 2005.

KOBAYASHI, N.; SUZUKI, K.; SHIBUYA, H.; SATO, T.; AOKI, I.; NAGASHIMA, Y. Renal colleting duct carcinoma in a dog. **Veterinary Pathology**, v.45, p.489-494, 2008.

KOMMERS, G. D.; ILHA, M. R. S.; BARROS, C. S. L. Dioctofimose em cães: 16 casos. **Ciência Rural**, Santa Maria, RS, v.29, n.3, p.517-522, 1999.

LANGOHR, I. M.; IRIGOYEN, L. F.; SALLES, M. W. S; KOMMERS, G. D.; BARROS, C. S. L. Cistadenocarcinoma renal e dermatofibrose nodular em cães Pastor Alemão: 4 casos. **Ciência Rural**, Santa Maria, RS, v.32, p.621-626, 2002.

LEES, G. E. Congenital renal diseases. **Veterinary Clinics of North America: Small Animal Practice**, v.26, n.6, p.1379-1393, 1996.

LEITE, L. C.; CÍRIO, S. M.; DINIZ, J. M. F.; LUZ, E.; NAVARRO-SILVA, M. A.; SILVA, A. W. C.; LEITE, S. C.; ZADOROSNEI, A. C.; MUSIAT, K. C.; VERONESI, E. M.; PEREIRA, C. C. Lesões anatomopatológicas presentes na infecção por *Dioctophyma renale* (GOEZE, 1782) em cães domésticos (*Canis familiaris, Linnaeus*, 1758). **Archives of Veterinary Science**, v.10, n.1, p.95-101, 2005.

LENGHAUS, C.; STUDDERT, M. J. Generalized parvovirus disease in neonatal pups. **Journal of American Veterinary Medicine Association**, v.181, p.41-45, 1982.

LINDSAY, D. S.; GOODWIN, D. G.; ZAJAC, A. M.; CORTÉS-VECINO, J. A.; GENNARI, S. M.; ROSYPAL, A. C.; DUBEY, J. P. Serological survey for antibodies to Encephalitozoon cuniculi in ownerless dogs from urban areas of Brazil and Colombia. **Journal Parasitology**, Richmond, Virginia, v.95, n.3, p.760-763. 2009.

LING, G. V.; RUBY, A. L.; JOHNSON, D. L.; THURMOND, M.; FRANTI, C. E. Renal calculi in dogs and cats: prevalence, mineral typem breed, age, and gender interrelationships (1981-1993). **Journal Veterinary Internal Medicine**, Melbourne, Ohio, v.12, p.11-21, 1998.

LINGAAS, F.; COMSTOCK, K. E.; KIRKNESS, E. F.; SORENSEN, A.; AARSKAG, T.; HITTE, C.; NICKERSON, M. L.; MOE, L.; SCHMIDT, L. S.; THOMAS, R.; BREEN, M.; GALIBERT, F.; ZBAR, B.; OSTRANDER, E. A. A mutation in the canine BHD gene is associated with hereditary multifocal renal cistadenocarcinoma and nodular dermatofibrosis in the German Shepherd dog. **Human Molecular Genetics**, Oxford, Reino Unido, v.12, n.23, p.3043-3053, 2003.

LOBETTI, R. G.; GOLDIN, J. P. Emphysematous cystitis and bladder trigone diverticulum in a dog. **Journal of Sma Animal Practice**. v. 39, p.144-147, 1998.

LULICH, J. P; OSBORNE, C. A.; BARTGES, J. W.; LEKCHAROENSUK, C. Distúrbios do trato urinário inferior de caninos. In: ETTINGER, S. J.; FELDMAN, E. C. **Tratado de medicina interna veterinária. Doenças do cão e do gato.** v.2, 5 ed. Rio de Janeiro: Guanabara Koogan, 2008. p.1841-1877.

MARIN, M. P.; SAMSON, R. J. L.; JACKSON, E. R. Hemorrhagic cystitis in a dog. **Canadian Veterinary Journal**, Ottawa, Ontario, v.37, p.240, 1996.

MARTINI-SANTOS, B. J.; DEIFENBACH, A.; PEIXOTO, T. C.; NÓBREGA-JUNIOR, J. E.; ANJOS, B. L. Anomalias congênitas múltiplas em felinos domésticos neonatos. **Acta Scientiae Veterinariae**, v.40, n.4, p.1087, 2012.

MATSUO, S.; HAYASHI, S.; WATANABE, T.; ADACHI, K.; MIYOSHI, A.; KATO, A.; SUZUKI, M. Emphysematous cystitis in a chemically-induced diabetic dog. **Journal of Toxicologic Pathology**, v.22, n.4, p.289-292, 2009.

MAXIE, M. G.; NEWMAN, S. J. The urinary system. In: MAXIE, M. G. (Ed.); JUBB, K.; PALMER, N. C. **Pathology of Domestic Animals.** 5 ed. Philadelphia: Saunders Elsevier, 2007. Cap 4, v.2, p.425-522.

MEUTEN, D. J. **Tumors in Domestic Animals**. 4 ed, Iowa State Press, 2002. 779 p.

MILANELO, L.; MOREIRA, M. B.; FITORRA, L. S.; PETRI, B. S. S.; ALVES, M.; SANTOS, A. C. Occurrence of parasitism by *Dioctophyma renale* in ringtailed coatis (*Nasua nasua*) of the Tiete Ecological Park, São Paulo, Brazil. **Pesquisa Veterinária Brasileira**, Seropédica, RJ, v.29, n.12, p.959-962, 2009.

MONAHAN, A. M.; CALLANAN, J. J.; NALLY, J. E. Review Paper: Host-Pathogen Interactions in the Kidney during Chronic Leptospirosis. **Veterinary Pathology**, Cary, Carolina do Norte, v.46, n.5, p.792-799, 2009.

MONFERDINI, R. P.; OLIVEIRA, J. Manejo nutricional para cães e gatos com urolitíase: revisão bibliográfica. **Acta Veterinária Brasílica**, v.3, n.1, p.1-4, 2009.

NAKAGAWA, T. L. D. R.; FREDERICO, A. P.; BRACARENCE, R. L.; REIS, A. C. F.; YAMAMURA, M. H.; HEADLEY, S. A. Giant kidney worm (*Dioctophyma renale*) infections in dogs from Northern Paraná, Brazil. **Veterinary Parasitology**, Netherlands, Reino Unido, v.145, p.366-370, 2007.

NEVES, D. S.; MORAIS, A. N. Incidência de *Dioctophyme renale* na zona urbana de Lages –SC. In: Seminário Brasileiro de Parasitologia Veterinária, II. 1980, Fortaleza, **Anais**. Fortaleza: Colégio Brasileiro de Parasitologia Veterinária, 1980, p. 286.

NEVES, L.; WANDERLEY, M. C.; PAZZINI, J. DOENÇA DO TRATO URINÁRIO EM GATOS (Felis catus domesticus, LINNAEUS, 1758) ATENDIDOS EM CLÍNICAS VETERINÁRIAS DA REGIÃO DE RIBEIRÃO PRETO-SP. **Nucleus Animalium**, v.3, n.1, maio 2011.

NEWMAN, S. J.; CONFER, A. W.; PANCIERA, R. J. O sistema urinário. In: ZACHARY, J. F.; MCGAVIN, M. D. **Bases da Patologia Veterinária**. São Paulo: Elsevier, 2013, Cap. 11, p.592-661.

NIELSEN, S. W.; KENNEDY, P. C.; MOULTON, J. E;. **Tumors in Domestic Animals.** Berkeley: University of California Press, 1990. p.502.

OHARA, K. , KOBAYASHI, Y.; TSUCHIYA, N.; FURUOKA, H.; MATSUI, T. Dysplasia renal in a Shih Tzu dog in Japan. **The Journal of Veterinary Medical Science**, v.63, n.10, p.1127-1130, 2001.

OLIVEIRA, E. C.; SONNE, L.; BEZERRA-JÚNIOR, S. P.; TEIXEIRA, E. M.; DEZENGRINI, R.; PAVARINI, S. P.; FLORES, E. F.; DRIEMEIER, D. Achados clínicos e patológicos em cães infectados naturalmente por herpesvírus canino. **Pesquisa Veterinária Brasileira**, v.29, n.8, p.637-642, agosto 2009.

OLIVEIRA, E. C.; ALMEIDA, P. R.; SONNE, L.; PAVARINI, S. P.; WATANBE, T. T. N.; DRIEMEIER, D. Hepatite infecciosa canina em cães naturalmente infectados:

achados patológicos e diagnóstico imuno-histoquímico. **Pesquisa Veterinária Brasileira**, Seropédica, RJ, v.31, n.2, p.158-164, 2011.

ORTEGA-PACHECO, A.; COLIN-FLORES, R. F.; GUTIÉRREZ-BLANCO, E.; JIMÉNEZ-COELLO, M. Frequency and type of renal lesions in dogs naturally infected with *Leptospira* species. **Animal Biodiversity and Emerging Diseases**, n.1149, p.270-274, 2008.

PETERSON, J. L.; COUTO, C. G.; HAMMER, A. S.; AYL, R. D. Acute sterile hemorrhagic cystitis after a single intravenous administration of ciclophosphamide in three dogs. **Journal American Veterinary Medical Association**, v.201, n.10, p.1572-1574, 1992.

PICAVET, P.; DETILLEUX, J.; VERSCHUREN, S.; SPARKES, A.; LULICH, J.; OSBORNE, C.; ISTASSE, L.; DIEZ, M. Anallysis of 4,495 canine and feline uroliths in the Benelux. A retrospective study: 1994-2004. **Journal of Animal Physiology and Animal Nutrition**, v.91, p.247-251, 2007.

PICUTT, C. A.; LEWIS, R. M. Microscopic features of canine renal dysplasia. **Veterinary Pathology**, v.24, p.156-163, 1987.

POLZIN, D. J.; OSBORNE, C. A.; JACOB, F.; ROSS, S. Insuficiência renal crônica. In: ETTIGER, S. J.; FELDMAN, E. C.; **Tratado de medicina interna veterinária. Doenças do cão e do gato.** v.2, 5 ed. Rio de Janeiro: Guanabara Koogan, 2008. p.1721-1751.

PRESSLER, B. M.; GOOKIN, J. L.; SYKES, J. E.; WOLF, A. M.; VADEN, S. L. Urinary tract manifestations of protothecosis in dogs. **Journal Veterinary Internal Medicine**, v.19, n.1, p.115-119, 2005.

REECE, W. O. Equilíbrio hídrico e excreção. In: REECE, W. O.; SWENSON, M. J. **Dukes/Fisiologia dos animais domésticos.** v.2, 11 ed. Rio de Janeiro: Guanabara Koogan, 1996. p.521-548.

RHA, J. Y.; LABATO, M. A.; ROSS, L. A.; BREITSCHWERDT, E.; ALROY, J. Familial glomerulonephropathy in a litter of beagles. **Journal of the American Veterinary Medical Association**, v.216, p.46-50, 2000.

RUMBEIHA, W. K.; FRANCIS, J. A.; FITZGERALD, S. D.; NAIR, M. G.; HOLAN, K.; BUGYEI, K. A.; SIMMONS, H. A Comprehensive Study of Easter Lily Poisoning in Cats. **Journal of Veterinary Diagnostic Investigation**, v.16, p.527-541, 2004.

SANTOS, E. R.; ROSA, N. S.; BARNI, B. S.; OLIVEIRA, M. P.; CAMARGO, V. M. F.; CONTESINI, E. A. Agenesia renal unilateral e criptorquidismo ipsilateral em um felino: relato de caso. **Arquivo Brasileiro de Medicina Veterinária e Zootecnia**, v.67, n.2, p.404-404, Mar-Apr 2015.

SANTOS, M.; MONTENEGRO, L.; FAUSTINO, A. M. R. Recurrent and metastatic canine urethral transitional cell carcinoma without bladder involvement. **Veterinay Record**, Londres, Inglaterra, v.160, p.557-558, 2007.

SANTOS, M.; CHIERIECHETTI, A. L.; TONINI, P. L. J.; FRAGATA, F. S. Prolapso de uretra em cão da raça Maltês. Relato de caso. **Brazilian Journal of Veterinary Research and Animal Science**, v.40, p.160-161, 2003.

SCHULZE, C.; MEYER, H. P.; BLOK, A. L.; SCHIPPER, K.; VAN DEN INGH, T. S. Renal dysplasia in three young adult dutch kooiker dogs. **The veterinary quarterly**, v.20, n.4, p.146-148, 1998.

SERAKIDES, R. Sistema urinário. In: SANTOS, R. L.; ALESSI, A. C. **Patologia Veterinária**. São Paulo: Roca, 2010. p.291-336.

SHAW, D.; IHLE, S. Doenças do trato urinário e distúrbios hidroeletrolíticos. In: IBID (Eds.) **Medicina Interna de Pequenos Animais**. Porto Alegre: Artmed, 1999. p.355-420.

SILVA, J. F.; REIS, A. M.; BOELONI, J. N.; SERAKIDES, R.; OCARINO, N. M. Nefroblastoma com metástase pulmonar em um cão - relato de caso. **Clinica Veterinária**, São Paulo, SP, n.96, p.52-56, 2012.

SILVA, M. C.; FIGHERA, R. A.; BRUM, J. S.; GRAÇA, D. L.; KOMMERS, G. D.; IRIGOYEN, L. F.; BARROS, C. S. L. Aspectos clinicopatológicos de 620 casos neurológicos de cinomose em cães. **Pesquisa Veterinária Brasileira**, Seropédica, RJ, v.27, n.5, p.215-220, 2007.

SILVA, M. C.; FIGHERA, R. A.; SOUZA, T. M.; GRAÇA, D. L.; BARROS, C. S. L. Adenocarcinoma uretral em uma cadela. **Ciência Rural**, Santa Maria, v.35, n.4, p.935-937, 2005.

SONNE, L.; OLIVEIRA, E. C.; PESCADOR, C. A.; SANTOS, A. S.; PAVARINI, S. P.; CARISSIMI, A. S.; DRIEMEIER, D. Achados patológicos e imuno-histoquímicos em cães infectados naturalmente pelo vírus da cinomose canina. **Pesquisa Veterinária Brasileira**, Seropédica, RJ, v.29, n.2, p.143-149, 2009.

SONNE, L.; OLIVEIRA, E. C.; SANTOS, A. S.; PAVARINI, S. P.; BEZERRA JUNIOR, P. S.; ANTONIASSI, N. A. B.; TESSARI, J. P.; DRIEMEIER, D. Amiloidose sistêmica de tipo AA em um canino Shar-pei chinês. **Acta Scientiae Veterinariae**, Porto Alegre, RS, v.36, n.1, p.47-50, 2008.

SOSNAR, M.; BULKOVA, T.; RUZICKA, M. Epidemiology of canine urolithiasis in the Czech Republic from 1997 to 2002. **Journal Small Animal Practice**, v.46, p.177-184, 2005.

SPAGNOL, C.; LORETTI, A. P.; OLIVEIRA, E. C.; OLIVEIRA, R. T.; DRIEMEIER, D. Aspectos epidemiológicos e patológicos de endocardite bacteriana em cães: 54 casos (2000-2005). **Acta Scientiae Veterinariae**, Porto Alegre, RS, v.34, n.3, p.255-260, 2006.

STORTS, R. W.; MONTGOMERY, D. L. The nervous system. In: CARLTON, W. W.; McGAVIN, M. D. **Thomson's special veterinary pathology**. St. Louis: Mosby, 2000. p.435-436.

TAKIGUCHI, M.; INABA, M. Diagnostic ultrasound of polypoid cystitis in dogs. **Journal Veterinary Medicine Science**, v.67, n.1, p.57-61, 2005.

TOCHETTO, C.; FLORES, M. M.; KOMMERS, G. D.; BARROS, C. S. L.; FIGHERA, R. A. Aspectos anatomopatológicos da leptospirose em cães: 53 casos (1965-2011). **Pesquisa Veterinária Brasileira**, v.32, n.5, p.430-443, maio 2012.

TRAPP, S. M.; IACUZIO, A. I.; BARCA JUNIOR, F. A.; KEMPER, B.; SILVA, L. C.; OKANO, W.; TANAKA, N. M.; GRECCO, F. C .A. R.; CUNHA FILHO, L. F. C.; STERZA, F. A. M. Causas de óbito e razões para eutanásia em população hospitalar de cães e gatos. **Brazilian Journal of Veterinary Research and Animal Science**, v.47, n.5, p.395-402, 2010.

URANO, Z.; HASEGAWA, H.; KATSUMATA, T.; TORIYAMA, K.; AOKI, Y. Dioctophymatid nematode larva found from human skin with creeping eruption. **Journal of Parasitology**, Lawrence, v.87, n.2, p.462-465, 2001.

WERNER, P. R. **Patologia geral veterinária aplicada.** São Paulo: Roca, 2010. 371p.

WILD, C. J.; GREENLEE, J. J.; BOLIN, C. A.; BARNETT, J. K.; HAAKE, D. A.; CHEVILLE, N. F. An improved immunohistochemical diagnostic technique for canine leptospirosis using antileptospiral antibodies on renal tissue. **Journal Veterinary Diagnostic Investigation**, Davis, v.14, p.20-24, 2002.